Diagnóstico y Tratamiento en el Cáncer de Próstata: actualización.

Diagnosis and Treatment in Prostate Cancer: update.

Montecinos M

Gamma SPECT SRL - BIBA
Fundacion Cientifica del Sur
CEMIC

marmonteci@gmail.com

VOL 9 AÑO 2018: 20-50

ARTÍCULO ESPECIAL

TRABAJO DE INVESTIGACIÓN
CARRERA DE ESPECIALIZACIÓN EN MEDICINA NUCLEAR (UBA)
DIRECTORA: ***MARÍA DEL CARMEN ALAK***
SUBDIRECTORA: ***MARÍA DEL HUERTO VELÁQUEZ ESPECHE***

Introducción

Para utilizar en forma correcta los avances logrados con las nuevas técnicas de SPECT/CT, PET/MRI y PET/CT en el cáncer de próstata, se necesita conocer la anatomía de la glándula, la fisiopatología de la enfermedad y evolución natural o tras la intervención. La presente actualización del cáncer de próstata intenta dar una reseña de anatomía enfocada según la incidencia de las neo formaciones. Datos de epidemiología tanto mundial como de la Argentina. Se detallan los factores pronóstico del cáncer localizado y metastásico para introducir la utilidad actual de las técnicas de imágenes estándar y el rol de las técnicas de medicina nuclear que utilizan SPECT y PET en el diagnóstico así como en la evaluación previa y seguimiento para la radioterapia metabólica.

Anatomía de la próstata

Presente solo en el sexo masculino, se trata de una glándula exócrina impar y media. Se localiza caudal a la vejiga y en situación anterior al recto, con un volumen aproximado de 25cc. Se la puede dividir en cuatro zonas: una *central* que rodea los conductos eyaculadores y da origen al 5% de las neoplasias. Una *zona periférica* constituye el mayor porcentaje del volumen total de la glándula y aquí se desarrollan el 80% de las neoplasias y es la zona palpable con el tacto rectal. La *zona de transición* es la que rodea a la uretra, solo representa el 5 al 10% del volumen total de la glándula y es aquí donde se desarrolla la hiperplasia benigna y da origen al 15% de las neoplasia. Por último la *zona anterior del estroma fibromuscular* representada por una banda de tejido fibromuscular, no glandular que se continúan con el cuello vesical y con las fibras del esfínter uretral externo (**Figura 1**)[1].

Figura 1

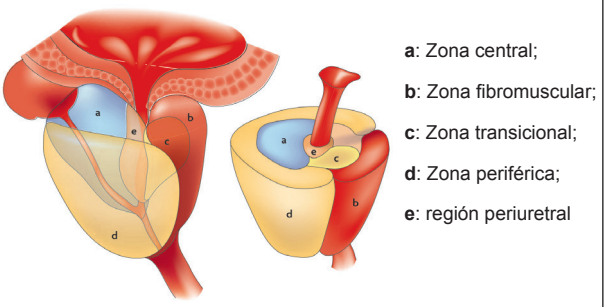

Modificado de: De Marzo AM, Platz EA, Sutcliffe S, Xu J, Grönberg H, Drake, CG, Nakai Y, Isaacs WB, Nelson WG. Inflammation in prostate carcinogénesis. Nat. Rev. Cancer. 2007: 7(4): 256-269.

Epidemiología del cáncer de próstata.
Es la neoplasia maligna más común en hombres y una causa importante de muertes por cáncer. El mayor porcentaje se da en hombres de 70 años pero existe un 5 % de los casos que se presentan en menores de 50 años, en los cuales resulta más agresivo[2]. El registro GLOBACAN 2012 encontró que es el cuarto cáncer más común en ambos sexos combinados y el segundo cáncer diagnosticado en hombres en el 2012 (**Figura 2**). El 70% de los casos ocurren en regiones más desarrolladas. La incidencia a nivel mundial es heterogénea observándose más de 25 variaciones de la misma en el mundo. Las tasas más altas se dieron en Australia/ Nueva Zelanda y América del Norte (111,6 y 97,2 por 100.000 respectivamente) y en Europa occidental y septentrional porque la práctica de la prueba del antígeno prostático específico y la biopsia se generalizó en estas regiones. También se observó tasas más altas en regiones menos desarrolladas como el Caribe, África y Sudamérica (79,8; 61,8; 60,1 /100.000 respectivamente).
En el año 2015 se estimó que 220.800 hombres fueron diagnosticados en los EEUU.

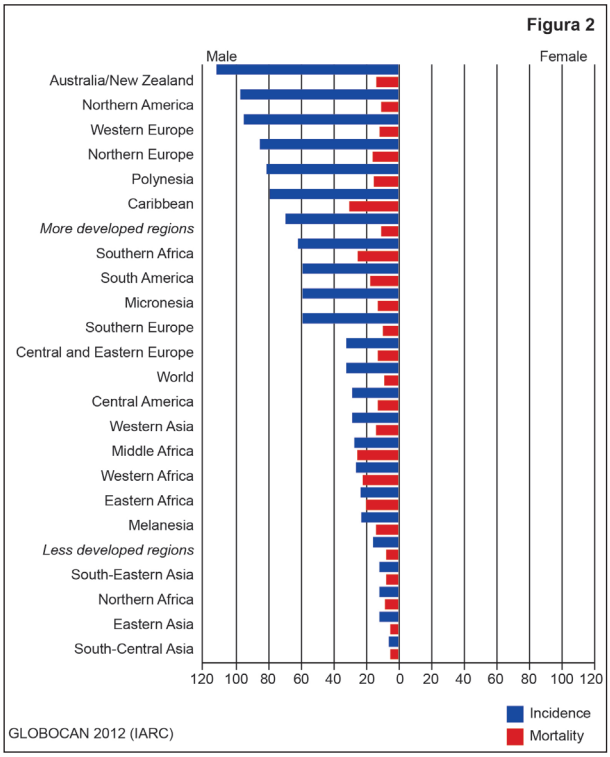

Se cree que las diferencias generadas por prácticas de detección del antígeno prostático específico y el examen del tacto rectal podrían explicar la variación de la incidencia entre países. De la mortalidad en el registro GLOBOCAN 2012, el 6,6 % correspondieron a hombres con cáncer de próstata. Debido a que la prueba de antígeno prostático específico tiene un efecto mucho mayor sobre la incidencia que sobre la mortalidad, hay menos variación en las tasas de mortalidad en todo el mundo. Existe un aumento en el número de muertes por cáncer de próstata en regiones menos desarrolladas en comparación con las más desarrolladas. Las tasas de mortalidad son más altas en poblaciones negras, muy bajas en Asia e intermedias en las Américas y Oceanía (**Figura 3**).

Según el estudio GLOBOCAN 2012 en la Argentina se observó incidencia de 11202 nuevos casos de cáncer de próstata (**Figura 4**).

Los registros en la Argentina como se observa en el siguiente gráfico muestra una amplia diferencia en la mortalidad por cáncer de próstata entre provincias: siendo Catamarca la que presenta menor mortalidad (7,4 por cien mil). Rio Negro y Misiones son las de mayor mortalidad (16 y 18,5 por cien mil respectivamente) (**Figura 5**).

El comportamiento de la mortalidad de este tipo de cáncer, en nuestro país, mostró una tendencia descendente a lo largo de todo el período 1997-2014. En el siguiente gráfico se distinguen tres períodos: el primero (1997-1998), en el que la mortalidad disminuyó significativamente al 5,7 % anual; el segundo (1999-2007) presentó un descenso no significativo y el tercer período (2007-2014) descendió en forma significativa, a un ritmo de 2,6 % por año (**Figura 6**)[3].

Como factores de riesgo para cáncer de próstata se consideran el origen étnico, la edad avanzada y la herencia[2].
La incidencia del cáncer de próstata varía con la raza. La raza africana o afro-caribeña tienen una mayor incidencia de cáncer de próstata en comparación con los demás grupos raciales y sufren los peores resultados de la enfermedad en comparación con los pacientes caucásicos[4, 5]. Se argumenta que esta disparidad está relacionadas con la variación en la biología del tumor o en la presentación tardía[6,7].
El riesgo de desarrollar cáncer de próstata aumenta en forma casi exponencial con el aumento de la edad[8]. Los antecedentes familiares de cáncer de próstata, en particular de menor edad al momento del diagnóstico en familiares de primer grado, también se asocian con una mayor incidencia. Esto desarrolló el concepto clínico de cáncer de próstata hereditario, definido como: afectación de 3 o

más pacientes en un grupo familiar; afectación de 2 pacientes en un grupo familiar con manifestaciones clínicas precoces; afectación de 3 generaciones consecutivas por vía paterna o materna[9]. El 2% de los pacientes con cáncer de próstata y menores de 55 años, puede deberse a una mutación en el gen BRCA2 (breast cáncer 2). Además, el cáncer de próstata entre los portadores de BRCA2 ha demostrado ser agresivo, con peores tasas de supervivencia[10]. No hay información certera del papel de la inflamación, de las enfermedades de transmisión sexual[11], de la obesidad, de la ingesta de grasas en la dieta[12], del nivel de vitamina D[13], de la genética, del medio ambiente, de la testosterona y los efectos del estrógeno como factores de riesgo en cáncer de próstata[8].

Figura 3

Incidence, Mortality and Prevalence by cancer site

	New cases				Deaths				5-year prevalence (all ages)	
Cancer	**Number**	**Rank**	**(%)**	**Cum.risk**	**Number**	**Rank**	**(%)**	**Cum.risk**	**Number**	**Prop.**
Lung	2 093 876	1	12.22	2.75	1 761 007	1	19.78	2.22	2 129 964	27.91
Breast	2 088 849	2	12.19	5.03	626 679	4	7.04	1.41	6 875 099	181.78
Prostate	1 276 106	3	7.44	3.73	358 989	8	4.03	0.60	3 724 658	96.73
Colon	1 096 601	4	6.40	1.31	551 269	5	6.19	0.54	2 785 583	36.49
Non-melanoma skin cancer	1 042 056	5	6.08	0.97	65 155	23	0.73	0.06	5 207 882	68.23
Stomach	1 033 701	6	6.03	1.31	782 685	2	8.79	0.95	1 589 752	20.83
Liver	841 080	7	4.91	1.08	781 631	3	8.78	0.98	675 210	8.85
Rectum	704 376	8	4.11	0.91	310 394	10	3.49	0.35	1 876 453	24.58
Oesophagus	572 034	9	3.34	0.78	508 585	6	5.71	0.67	547 104	7.17
Cervix uteri	569 847	10	3.32	1.36	311 365	9	3.50	0.77	1 474 265	38.98
Thyroid	567 233	11	3.31	0.68	41 071	26	0.46	0.05	1 997 846	26.17
Bladder	549 393	12	3.21	0.65	199 922	14	2.25	0.18	1 648 482	21.60
Non-Hodgkin lymphoma	509 590	13	2.97	0.61	248 724	12	2.79	0.27	1 353 273	17.73
Pancreas	458 918	14	2.68	0.55	432 242	7	4.85	0.50	282 574	3.70
Leukaemia	437 033	15	2.55	0.48	309 006	11	3.47	0.33	1 174 433	15.39
Kidney	403 262	16	2.35	0.52	175 098	17	1.97	0.20	1 025 730	13.44
Corpus uteri	382 069	17	2.23	1.01	89 929	21	1.01	0.21	1 283 348	33.93
Lip, oral cavity	354 864	18	2.07	0.46	177 384	16	1.99	0.23	913 514	11.97
Brain, nervous system	296 851	19	1.73	0.36	241 037	13	2.71	0.30	771 110	10.10
Ovary	295 414	20	1.72	0.72	184 799	15	2.08	0.45	762 663	20.17
Melanoma of skin	287 723	21	1.68	0.35	60 712	24	0.68	0.07	965 623	12.65
Gallbladder	219 420	22	1.28	0.25	165 087	18	1.85	0.18	233 820	3.06
Larynx	177 422	23	1.04	0.25	94 771	20	1.06	0.13	488 900	6.41
Multiple myeloma	159 985	24	0.93	0.20	106 105	19	1.19	0.12	376 005	4.93
Nasopharynx	129 079	25	0.75	0.16	72 987	22	0.82	0.10	362 219	4.75
Oropharynx	92 887	26	0.54	0.13	51 005	25	0.57	0.07	280 508	3.68
Hypopharynx	80 608	27	0.47	0.11	34 984	27	0.39	0.05	119 130	1.56
Hodgkin lymphoma	79 990	28	0.47	0.08	26 167	28	0.29	0.03	275 947	3.62
Testis	71 105	29	0.41	0.14	9 507	35	0.11	0.02	284 073	7.38
Salivary glands	52 799	30	0.31	0.06	22 176	30	0.25	0.03	123 460	1.62
Anus	48 541	31	0.28	0.06	19 129	32	0.21	0.02	127 599	1.67
Vulva	44 235	32	0.26	0.09	15 222	33	0.17	0.03	132 269	3.50
Kaposi sarcoma	41 799	33	0.24	0.04	19 902	31	0.22	0.02	88 379	1.16
Penis	34 475	34	0.20	0.09	15 138	34	0.17	0.04	93 850	2.44
Mesothelioma	30 443	35	0.18	0.04	25 576	29	0.29	0.03	31 250	0.41
Vagina	17 600	36	0.10	0.04	8 062	36	0.09	0.02	43 877	1.16
All cancer sites	18 078 957	-	-	20.2	9 555 027	-	-	10.63	43 841 302	574.38

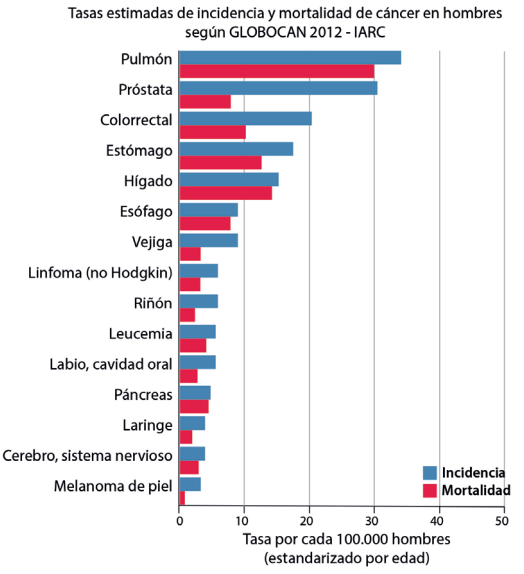

Figura 4

Distribución absoluta y relativa de casos incidentes de cáncer estimados por la IARC para Argentina en 2012 según localización tumorales más frecuentes

SITIO TUMORAL	AMBOS SEXOS		VARONES		MUJERES	
	Promedio anual de casos	%	Promedio anual de casos	%	Promedio anual de casos	%
Mama	19386	16,5			19386	32,2
Colon-recto	13558	11,8	7237	13,2	6321	10,5
Pulmón	11244	9,8	7690	14,0	3554	5,9
Próstata	11202	9,7	11202	20,4		
Cervix	4956	4,3			4956	8,2
Riñón	4068	3,5	2650	4,8	1418	2,4
Páncreas	3988	3,5	1954	3,6	2034	3,4
Estómago	3738	3,2	2374	4,3	1364	2,3
Vejiga	3546	3,1	2701	4,9	845	1,4
Linforma No Hodgkin	3039	2,6	1615	2,9	1424	2,4
Leucemias	2372	2,1	1369	2,5	1003	1,7
Ovario	2274	2,0			2274	3,8
Esófago	2263	2,0	1493	2,7	770	1,3
Otros	29528	25,6	14668	26,7	14860	24,7
Total	115162	100	54953	100	60209	100

Fuente: Elaborado por SIVER/INC en base a los datos de Globocan 2012. Argentina 2017.

Figura 5

Mortalidad por cáncer de próstata según jurisdicción. Tasas estandarizadas por edad según población mundial stándar por 100.000 habitantes. Argentina 2014

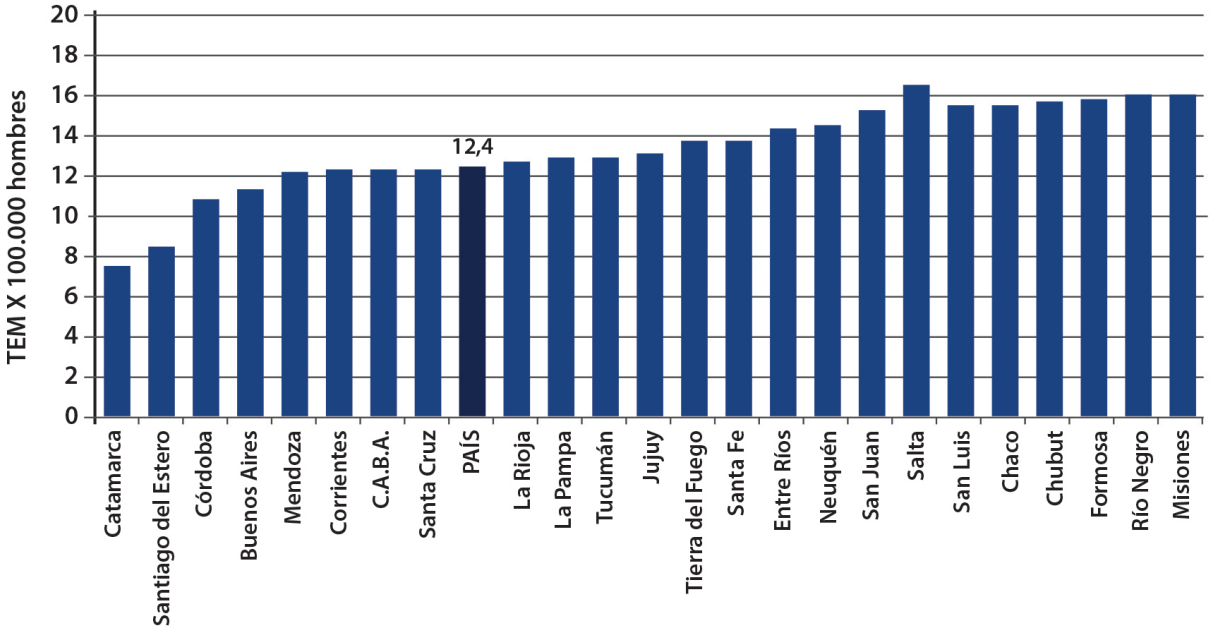

Fuente: SIVER en base a datos de la DEIS. Ministerio de Salud de la Nación. Argentina 2016

Figura 6

Tendencia en la mortalidad por cáncer de próstata en Argentina. Tasas estandarizadas por edad según población mundial por cien mil habitantes. 1997-2014

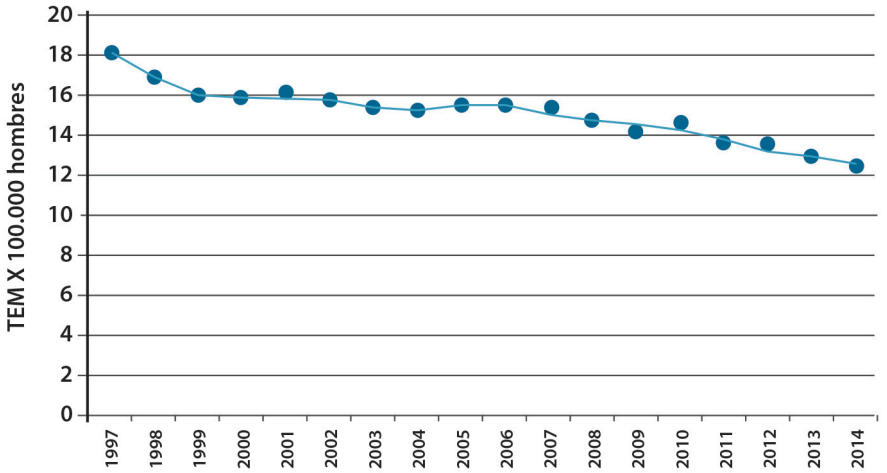

Fuente: SIVER / INC en base a datos de la DEIS. Ministerio de Salud de la Nación. Argentina 2016

Presentación clínica

Usualmente el cáncer de próstata se inicia con síntomas del tracto urinario inferior por agrandamiento de la glándula, los cuales son aumento de la frecuencia de micción (especialmente nicturia), dificultad para orinar y un chorro de orina deficiente, dentro los más frecuentes. Además, los pacientes pueden experimentar disuria y más raramente hematuria o hematospermia. Los síntomas relacionados con la enfermedad metastásica incluyen fatiga, pérdida de apetito, dolor a nivel de estructuras óseas. Los pacientes con enfermedad ósea metastásica avanzada corren riesgo de compresión maligna de la médula espinal con síntomas clínicos de debilidad y parestesias en miembros inferiores, retención urinaria y estreñimiento.

Diagnóstico del Cáncer Próstata

Ante la sospecha clínica, el diagnóstico se inicia con el tacto rectal y el nivel de PSA. Estos hallazgos junto con la edad, el origen racial, las comorbilidades y los antecedentes familiares, son utilizados luego para decidir sobre la necesidad de una biopsia de próstata[14]. La biopsia de próstata se realiza guiada con ecografía transrectal con cobertura antibiótica. El muestreo adecuado de la glándula prostática requiere un mínimo de ocho núcleos de extracción. Más del 95% de los tumores malignos de próstata son adenocarcinomas que surgen del epitelio acinar y ductal proximal. Estos suelen ser multifocales y heterogéneos, y siguen un patrón papilar, cribiforme, acinar o de comedocarcinoma. Históricamente se realiza una biopsia por punción transrectal; sin embargo, los urólogos están adoptando la punción transperineal. Esta predilección se basa en que las tasas de detección de cáncer por biopsias transperineales son comparables a las obtenidas por vía trans rectal sin el riesgo asociado de sepsis[15,16].

Patología del Cáncer de Próstata

El diagnóstico de cáncer de próstata clínicamente sospechoso se basa en la confirmación histopatológica[17]. Es un cáncer formador de glándulas, es decir, un adenocarcinoma con origen más comúnmente en acinos prostáticos (adenocarcinoma acinar) y menos comúnmente en conductos (adenocarcinoma ductal). Son raros los carcinomas de células escamosas, el carcinoma urotelial, el carcinoma de células pequeñas o los sarcomas. Las características histológicas típicas del adenocarcinoma acinar son la presencia de glándulas estrechadas o acinos de formas y tamaños irregulares. Los acinos carecen de una capa de células basales y las células epiteliales muestran nucléolos prominentes.

Pequeños focos sospechosos de atipías pueden plantear un desafío diagnóstico, en especial si las células basales no son fácilmente reconocidas. La inmunohistoquímica nos ayuda evidenciar la presencia o ausencia de células basales. Las inmunotinciones usadas son p63 (tinción nuclear) o una citoqueratina de alto peso molecular como la 34betaE12 o CK5/6 (tinción citoplásmica). Dado que la alfa-metilacil CoA racemasa (AMACR) se sobreexpresa en el citoplas-

ma de las células epiteliales neoplásicas. La presencia de una fuerte tinción positiva de las células epiteliales para AMACR en la ausencia completa de tinción para los marcadores de células basales confirmaría la presencia de un carcinoma en un foco sospechoso.

Predictores Pronósticos

El sistema de Gleason desarrollado en los años sesentas, continúa siendo el predictor más fuerte en la evolución de pacientes diagnosticados con este tipo de cáncer. Mediante esta escala, el Dr. Donald Gleason resumió los patrones histológicos de crecimiento del adenocarcinoma prostático y su correlación con la información clínica, para la estadificación del tumor y su pronóstico[18]. El puntaje de Gleason es un fuerte predictor del comportamiento del cáncer de próstata. La clasificaciones de Gleason se describen en la **Figura 7**:

Figura 7



Grado 1. El tumor está perfectamente circunscrito y contiene acinos estrechamente agrupados que se parecen mucho al tejido prostático normal. Este es un patrón muy raro.

Grado 2. El tumor está bien circunscrito pero con alguna irregularidad en el margen y contiene acinos que se asemejan mucho al tejido prostático normal. Este también es un patrón poco común.

Grado 3. El tumor tiene márgenes irregulares y puede infiltrarse entre los tejidos de próstata normales. Los acinos son de formas y tamaños variables y se colocan de cerca, pero separados como acinos individuales con espacios luminales.

Grado 4. El tumor tiene una arquitectura más compleja a menudo con estructuras cribiformes y con fusión glandular, aunque los espacios luminales todavía son identificables.

Grado 5. El tumor guarda poca similitud con el tejido de próstata normal con la presencia de un infiltrado de células individuales disperso o láminas de células tumorales, a veces, acompañadas de necrosis.

Diagrama esquemático del sistema de clasificación modificado de Gleason

Modificado de : The 2005 International Society of Urological Pathology (ISUP) Consensus Conference on Gleason Grading of Prostatic Carcinoma. Jonathan I Epstein, MD; William C Allsbrook, MD; Mahul B Amin, MD, and Lars L Egevad, MDPhD, and ISUP Grading Committee.

Es dudosa la existencia del grado 1 y es muy poco probable que se halle el grado 2 en biopsias por punción porque éste suele originarse en la zona de transición, que no es biopsiada en general en este tipo de estudios. Solo los grados 3, 4 y 5 se usan para informar biopsias con un rango de puntajes de Gleason de 6 a 10. El grado más prevalente en el tumor se conoce como patrón primario. El segundo grado más prevalente es el patrón secundario. Si solo hay un patrón presente, se considera que es de grado primario y secundario (3 + 3 = 6). El patrón de Gleason más dominante y el patrón con el grado más alto de Gleason determinan el puntaje de Gleason[19].

La International Society of Urological Pathology (ISUP) en 2014 propuso una nueva categorización que fue aceptada por la OMS en 2016 y que combina los grados en 5 Grupos según su pronóstico[20].

Grupo 1: Score de Gleason < 6.

Grupo 2: Score de Gleason 3 + 4 = 7.

Grupo 3: Score de Gleason 4 + 3 = 7.

Grupo 4: Score de Gleason 8 (4 + 4; 3 + 5; 5 + 3).

Grupo 5: Score de Gleason 9-10 (5 + 4; 4 + 5; 5 + 5).

Esta clasificación tiene una alta asociación con el pronóstico de la enfermedad, ya que presenta una alta correlación con el índice de recaída bioquímica.

Factores pronósticos

Se han desarrollado varios nomogramas[21-24] para predecir el resultado clínico según los factores preoperatorios, incluida la edad del paciente, los niveles séricos de PSA y los hallazgos de la biopsia por punción.

Las características patológicas postoperatorias, como el estadio TNM, la presencia de invasión linfovascular, el estado de los márgenes y los niveles séricos de PSA, determinan la necesidad de una terapia adyuvante. Hay varios marcadores que están asociados con el seguimiento de pacientes con cáncer de próstata[25] pero ninguno de estos ha sido validado y no forman parte del manejo de rutina de los pacientes (de apoptosis (Bcl-2), de velocidad de proliferación (Ki67), de mutación o expresión de p53, p27, E-cadherina, densidad de microvasos, ploidía de ADN, p16, hipermetilación del gen PTEN y pérdidas alélicas).

La estadificación tumoral local se complementa con una RMN que puede ayudar a identificar a aquellos pacientes en quienes se puede llevar a cabo una prostatectomía radical conservadora[26].

Las pautas actuales recomiendan evaluaciones de estadificación para pacientes con mayor riesgo de enfermedad metastásica asintomática o enfermedad localmente avanzada que alteraría las recomendaciones de terapia local. Las guías clínicas no recomiendan la estadificación para la mayoría de los pacientes con características favorables de la enfermedad porque es poco probable que los estudios de imágenes revelen enfermedad metastásica[27, 28]. La clasificación de estadificación TNM de cáncer de próstata[29]:

T: Tumor primario.
TX: El tumor primario no se puede evaluar.
T0: No hay evidencia de tumor primario.
T1: Tumor clínicamente inaparente, no palpable o visible por imágenes.
T1a: Hallazgo histológico incidental tumoral en 5% o menos de tejido resecado.
T1b: Hallazgo histológico incidental tumoral en más del 5% de los tejidos resecados.
T1c: Tumor identificado por biopsia con aguja (por ejemplo, debido a un nivel elevado de PSA).
T2: Tumor confinado dentro de la próstata.
T2a: Tumor involucra la mitad de un lóbulo o menos.
T2b: El tumor afecta a más de la mitad de un lóbulo, pero no a ambos.
T2c: El tumor involucra ambos lóbulos.
T3: Tumor se extiende a través de la cápsula prostática.
T3a: Extensión extra capsular (unilateral o bilateral) que incluye afectación microscópica del cuello de la vejiga.
T3b: El tumor invade la (s) vesícula (s) seminal (es).
T4: El tumor está fijo o invade estructuras adyacentes distintas de las vesículas seminales: esfínter externo, recto, músculos elevadores y/o pared pélvica.
N: ganglios linfáticos regionales.
NX: Los ganglios linfáticos regionales de no se pueden evaluar.
N0: No hay metástasis ganglionares regionales.
N1: Metástasis ganglionar regional.
M: Metástasis a distancia.
MX: La metástasis a distancia no se puede evaluar.
M0: Sin metástasis a distancia.
M1: Metástasis a distancia.
M1a: Nódulos linfáticos no regionales.
M1b: Hueso (s).
M1c: Otro sitio (s).

Además, se debe evaluarse la salud general y las comorbilidades. Los pacientes que no se consideran adecuados para el tratamiento con intención curativa debido al mal estado general pueden no requerir investigaciones de estadificación.

Estratificación del riesgo

Más del 90% de los cánceres diagnosticados se localizan en la próstata. Se han establecido categorías de riesgo que clasifican a los pacientes con cáncer de próstata localizado sobre la base de la probabilidad de recurrencia de la enfermedad[30, 31].

Los criterios de D'Amico clasifican a los pacientes con enfermedad clínicamente localizada en bajo, intermedio y alto riesgo de recurrencia bioquímica a los 5 años según el estadio clínico, el puntaje de Gleason en la biopsia y el PSA en el momento del diagnóstico[31].

El porcentaje de pacientes que están libres de enfermedad a los 5 años disminuye con el aumento de la categoría de riesgo y es aplicable tanto a la prostatectomía radical como a la radioterapia. La categoría de riesgo en la que cae un paciente puede afectar las recomendaciones para las evaluaciones de estadificación y el tratamiento posterior.

C. de próstata de bajo riesgo:
Todos los T1 o T2a, G <7, PSA <10

C. de próstata de riesgo intermedio:
Entre grupos de bajo y alto riesgo

C. de próstata de alto riesgo:
Cualquiera de T3 o T4, G> 7, PSA> 20

Las tasas de supervivencia libre de PSA a 5 años son mayores al 85 % para los pacientes de bajo riesgo, 60 % para los de riesgo intermedio y menor al 30 % en los de alto riesgo[30, 31].

Rol del US, RMN y CT en Cáncer de Próstata.
Las imágenes en el cáncer de próstata permiten la detección, caracterización, localización del tumor, programar y guiar la biopsia, la planificación del tratamiento, la evaluación de la respuesta al tratamiento y la vigilancia.

Ecografía: el ultrasonido Transrectal tiene una sensibilidad del 70-80%, para detectar cáncer de próstata en pacientes con PSA elevado y depende de la selección de paciente y de la cantidad de tomas realizadas en la biopsia. Nos muestra la estructura interna de la próstata, la vejiga, las vesículas seminales, de la pared anterior del recto, estima el volumen de la próstata. Los tumores palpables pueden presentar una apariencia hipoecogénica o anecoica y puede observarse variaciones en la ecogenicidad tumoral. La principal función es guiar la biopsia, donde se toman hasta 12 muestras[32] dividiendo la próstata en sextantes (base, tercio medio y ápex, a ambos lados de la línea media).
Este método proporciona información sobre el volumen, extensión y grado del tumor. La sensibilidad del método es del orden del 39-52% y la especificidad del 80%[33]. Las complicaciones asociadas con la biopsia por ecografía Transrectal incluyen dolor, hematuria e infección[34]. El cáncer puede no ser detectado en la primera biopsia debido a su pequeño tamaño o por estar localizado en la zona anterior de la glándula, que raramente es biopsiada. Los métodos más nuevos plantean un abordaje transperineal bajo anestesia general incluida la biopsia con plantilla[35], y un muestreo de 2 a 4 veces el número de núcleos que los tomados en la biopsia transrectal.
Esta técnica también permite el muestreo de la zona anterior a la uretra que no se accede fácilmente mediante biopsia con ultrasonido transrectal[36]. Además, permite la localización precisa del tumor en núcleos individuales, ya que están orientados de acuerdo con el protocolo utilizado. Este tipo de biopsia puede usarse en la vigilancia activa de pacientes con enfermedad de bajo riesgo, pero su uso también se está probando como medio principal de toma de muestra de la próstata, especialmente en vista de la reducida incidencia de sepsis en comparación con la biopsia transrectal guiada con ultrasonido. El muestreo de lesiones sospechosas puede realizarse utilizando biopsias multiparamétricas con RMN-US fusionadas[37,38].

Resonancia Magnética Nuclear: utiliza secuencias ponderadas en T2, tiene una sensibilidad y especificidad más alta que la ecografía transrectal[39]. Actualmente se realiza un abordaje multiparamétrico que combina información anatómica y fisiológica (**Figura 8**)[40].

Figura 8

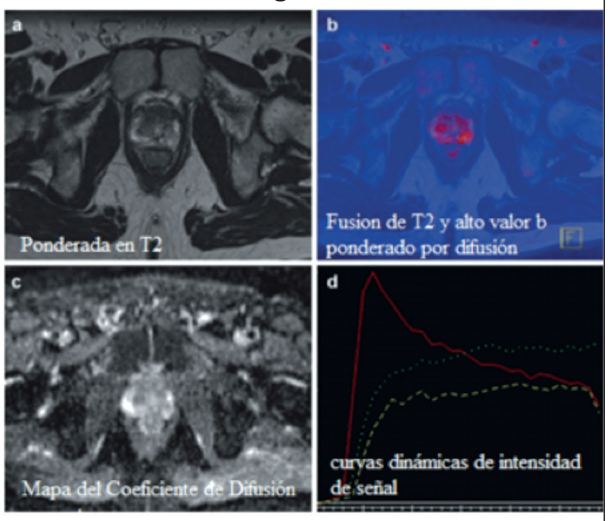

Modificado de: Clinicians´Guides to Radionuclide Hybrid Imaging - PET/CT. Jamshed Bomanji - Gopinath Gnanasegaran - Stefano Fanti - Homer A. Macapinlac.

Las imágenes en 3-Tesla versus 1.5-Tesla ofrecen una señal más alta al ruido y un mejor detalle estructural y funcional[41]. La evaluación morfológica utiliza una combinación de secuencias ponderadas en T1 y en T2. El contraste ponderado en T1 de la próstata es bajo, y la glándula se ve homogénea; sin embargo, es excelente para caracterizar áreas hipointensas en T2 focales relacionadas con la hemorragia ya que estas áreas se ven como regiones hiperintensas en T1 debido al efecto de acortamiento en T1 de los compuestos sanguíneos para magnéticos ricos en hierro. Las secuencias multiplanares potenciadas en T2 proporcionan imágenes de alta resolución espacial con buena relación señal/ruido y contraste de tejido. La zona periférica, la glándula central y las lesiones focales se ven bien definidas. Estructuras adyacentes a la próstata, como por ejemplo vesículas seminales y paquetes vasculares,

también pueden ser evaluados. La zona periférica normal aparece hiperintensa en las imágenes potenciadas en T2. Los tumores de zona periférica aparecen típicamente como áreas focales hipointensas bien definidas. Los tumores de glándula central pueden ser más difíciles de evaluar debido a la menor resolución de contraste entre el tumor y las estructuras de la glándula central pero también puede manifestarse como áreas hipointensas.

La evaluación morfológica sola, tiene una sensibilidad limitada para detectar cáncer de próstata que varía entre 60 y 96%[42-44].

La *RMN Ponderada por Difusión* se realiza más comúnmente usando una secuencia spin-echo de un solo disparo[40]. Aquí se utiliza un pulso de excitación selectiva de agua y reenfoque para generar un eco de espín de un segmento seleccionado a tiempos de eco de 60-100 ms. Las áreas con mayor volumen celular y menor volumen extracelular (por ejemplo dentro de los tumores) demuestran una atenuación más lenta de la señal y mantienen una señal más alta en comparación con los tejidos normales. Los tumores generalmente muestran valores de coeficiente de difusión aparente más bajos que el tejido normal (*el coeficiente de difusión aparente representa la difusividad del agua en mm^2/segundos*). El *coeficiente de difusión aparente* puede mejorar la caracterización del tumor, con una correlación con el puntaje de Gleason bajo-alto en cáncer de próstata[45].

La *RMN con contraste dinámico mejorado* de toda la próstata nos permite observar los cambios temporales en la intensidad de la señal después de la administración intravenosa de un agente de contraste de bajo peso molecular basado en gadolinio y evalúa cualitativamente a través de la intensidad de la señal frente a las curvas de tiempo o cuantitativamente a través del modelado cinético[40]. La resolución temporal y la longitud de adquisición son suficientes para permitir evaluar el "*wash-in*" y "*wash-out*" y la recirculación del agente de contraste. Debido a los efectos de acortamiento en T1 del agente de contraste, el tumor se manifiesta típicamente como un área de mayor intensidad de señal T1, que refleja el aumento de la vascularización, con un rápido "*wash-in*" y "*wash-out*" en las curvas de señal intensidad-tiempo.

La *Espectroscopía por RMN* muestra en los tejidos con cáncer una señal incrementada de la colina (relacionada con la producción y de gradación de la membrana) y un aumento en la relación (Colina + Creatina) / Citrato, que es utilizado como un biomarcador de mayor éxito en la zona periférica que en la glándula central donde la señal es más heterogénea.

La *RM múltiparamétrica (RMmp)* es un predictor independiente para positividad en una segunda biopsia, principalmente en próstatas de menor volumen. El empleo de la RMmp, utilizando al menos 3 tipos de secuencias representa una estrategia razonable en pacientes con PSA persistentemente elevado y biopsias previas negativas, con la finalidad de mejorar la tasa de detección en las re-biopsias.

Los sitios más comunes de enfermedad metastásica son el esqueleto y los ganglios linfáticos. La TC con contraste evalúa la carga de enfermedad metastásica y la respuesta al tratamiento; pero tiene limitaciones al evaluar la enfermedad esquelética[46]. La *resonancia magnética de cuerpo entero* está emergiendo como una técnica clínica. La combinación de T1 ponderada en T1 y resonancia magnética en difusión muestra una mayor promesa que la TC, pero tiene la desventaja de un tiempo de exploración más largo.

Las directrices de NICE actualizadas en 2014[32], señalan para los pacientes con sospecha de cáncer de próstata, la realización de una biopsia guiada por US transrectal inicial. Y para pacientes con una biopsia inicial negativa y sospecha continúa de cáncer, se recomienda la RM multiparamétrica para determinar si es necesaria una segunda biopsia.

En pacientes con una biopsia positiva y un tratamiento radical, se recomienda la estadificación con MRI multiparamétrica si el T y N cambiarán el tratamiento. Es importante determinar si el tumor permanece confinado al órgano (≤T2) o se extiende más allá de la glándula (≥T3). Por lo que se obtiene una imagen de la extensión extra capsular, la invasión de vesículas seminales y neurovasculares. Para cánceres de riesgo bajo a intermedio, se recomienda una RM multiparamétrica al inicio del estudio. Durante los años siguientes, si existe una duda clínica o aumento del PSA, se recomienda una nueva evaluación con RMN mas biopsia.

Rol del PET/CT, PET/MRI y SPECT/CT en Cáncer de Próstata

EL PET/TC o PET/MRI nos permite realizar el diagnóstico y la estadificación inicial, la re-estadificación en la recaída de la enfermedad, monitorear la respuesta al tratamiento, evaluar el pronóstico y planificar la radioterapia. Los fármacos utilizados van dirigidos selectivamente a funciones o a estructuras celulares específicas.

El PET/CT con ^{18}F-FDG: la FDG, análogo de glucosa, por lo cual se acumula en las células con mayor glucólisis. No logró un uso generalizado en las neoplasias de próstata debido a una sensibilidad limitada al 75% para la estadificación de la enfermedad en el momento del diagnóstico y del 26% para detectar enfermedad recurrente[47] y produce además gran excreción urinaria que entorpece la visualización de la próstata. Se postula que la baja sensibilidad de la ^{18}F-FDG es por la baja actividad glucémica de las células de cáncer de próstata sin tratamiento previo limitando la acumulación de ^{18}F-FDG en células del tumor[48].

PET/CT y PET/MRI con COLINA: Los trazadores de colina marcados con ^{11}C o ^{18}F han ganado prestigio en la última década para estudiar el cáncer de próstata (**Figura 9**). La colina es un componente esencial de la síntesis de fosfolípidos en la membrana celular.

Figura 9

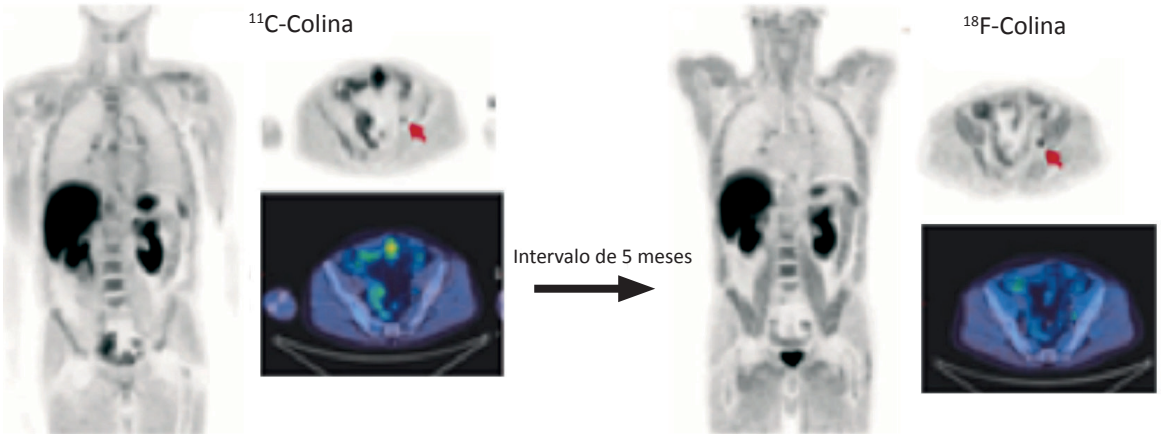

Ambos marcadores muestran un ganglio linfático ilíaco externo izquierdo (flecha) metabólicamente activo de 8 mm, que aparece más prominente en la última exploración con ^{18}F-colina, en consonancia con la recurrencia de la enfermedad ganglionar.

En ambos estudios hay una captación ganglionar mediastínica / hilar e inguinal de bajo grado compatibles con cambios reactivos no específicos.

Hay menos excreción urinaria y actividad muscular con ^{11}C-colina

Los tumores, incluido el cáncer de próstata, tienen un mayor requerimiento para la síntesis de la membrana celular, y se ha demostrado que las células de cáncer de próstata tienen un mayor transporte intracelular de colina y un mayor metabolismo de colina[49], confirmado en espectroscopia por MRI[50].
La mayoría de las neoplasias de próstata muestran un aumento en la captación de los trazadores de colina para PET. Sin embargo, se ha demostrado la captación en la hipertrofia prostática benigna, y algunos informan una incapacidad de estos trazadores para diferenciar entre tejido prostático benigno y maligno[51]. El PET / CT - colina tiene una sensibilidad del 90% y una especificidad del 86% para diagnóstico de malignidad localizada en próstata[52], y la precisión es mucho menor para los tumores más pequeños.
Actualmente no existe suficiente evidencia para apoyar el uso de la PET/CT-Colina, u otros trazadores para el screening de los pacientes en busca de tumores malignos. Otra utilidad sería para guiar las biopsias en pacientes que tienen biopsias de próstata negativas repetidas a pesar de una alta sospecha clínica[53], pero solo sigue siendo un área de interés para investigación en la actualidad.
Por la incertidumbre en la precisión del PET-Colina en diferenciar tejido benigno de maligno, el valor de esta técnica para los tumores de próstata de estadificación en T es limitado. Y además la resolución espacial de los escáneres PET / CT de uso generalizado son insuficiente para evaluar con precisión el compromiso de la cápsula prostática. El desarrollo de PET / MRI puede mostrar los beneficios de la estadificación en T, como se sugiere en un estudio de 15 pacientes utilizando ^{18}F-colina PET / MRI (**Figura 10**)[54].
La identificación de los ganglios linfáticos afectados en el momento del diagnóstico (estadificación del N) tiene una trascendencia clínica significativa, pero ha sido difícil de lograr con precisión con todas las modalidades de imágenes, incluida la resonancia magnética.
Contractor et al., demostraron que la ^{11}C-Colina PET/TC era más sensible que la RMN para la estadificación ganglionar, detectando más ganglios implicados por debajo del centímetro[55].

Figura 10

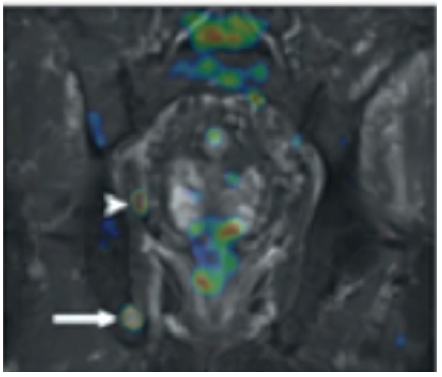

PET/MRI- COLINA

Modificado de: Metser U, Berlin A, Halankar J, Murphy G, Jhaveri KS, Ghai S, Tau N. 18F-Fluorocholine PET Whole-Body MRI in the Staging of High-Risk Prostate Cancer. Am. J. Roentgenol. 2018: 210(3):635–640.

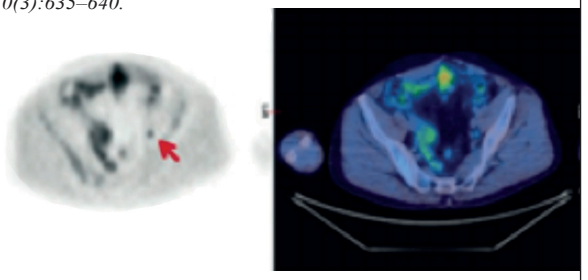

PET/CT ^{18}F-COLINA

Imagen inferior corresponde nuevo control a 5 meses

Modificado de: Taylor B, Paschali A, Pant V, Sen IB, Cook G. The Role of PET/CT in Prostate Cancer Management. In: Cook G (eds) PET/CT in Prostate Cancer. Clinicians' Guides to Radionuclide Hybrid Imaging. Springer, Cham. 2017.

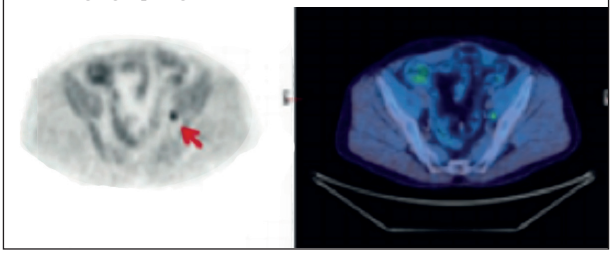

Si bien la PET/TC-Colina ha demostrado una buena especificidad, la sensibilidad es relativamente baja y depende del tamaño del ganglio linfático afectado y de los niveles de PSA.

De Jong et al., informaron valores de sensibilidad / especificidad de 80% a 96%, respectivamente, pero el promedio de PSA para los 67 pacientes estudiados fue superior a 100 ng/ml. Por el contrario, Beheshti et al., revisaron 130 pacientes con un PSA promedio de 27 ng /ml informando una sensibilidad de solo el 45% para el análisis de nódulos, pero una especificidad del 96%[53]; la sensibilidad aumentó al 66% si solo se consideraron nódulos de más de 5 mm. Otros estudios han demostrado valores similares de sensibilidades y especificidades[55-57].

El diagnóstico de enfermedad metastásica a distancia tiene importantes implicaciones para el tratamiento. El cáncer de próstata metastásico es incurable, por lo tanto, es poco probable que el tratamiento invasivo y mórbido de la enfermedad primaria sea apropiado. Picchio y col., informó una sensibilidad para identificar metástasis óseas del 89% para ^{11}C-colina PET/TC y 100% para gammagrafía ósea, pero la especificidad fue mucho mayor para ^{11}C-colina PET/TC en 98 frente a 75% para gammagrafía ósea[58]. Beheshti M. y col., reportaron resultados similares[59]. Esta ventaja de la colina como marcador es probable porque hay poca captación aumentada en las lesiones degenerativas crónicas, a diferencia de la gammagrafía ósea de ^{99m}Tc estándar. También Beheshti y col., informaron que en un estudio, ^{18}F-colina PET/CT identificó el compromiso temprano de la médula ósea que no era visible en la TC sola[53]. Actualmente, ninguna evidencia demuestra la superioridad del PET/TC con colina en comparación con las técnicas de estadificación estándar para la identificación de metástasis óseas del cáncer de próstata, pero puede tener valor en ciertos casos individuales para la resolución de problemas.

La mayoría de los estudios de trazadores de PET en el cáncer de próstata que han examinado a los pacientes en el momento de la recaída de la enfermedad. Un meta análisis reciente de 19 estudios (1555 pacientes) que examinaron imágenes de PET- Colina y PET / TC en el momento de la recurrencia de la enfermedad concluye una sensibilidad diagnóstica combinada del 85,6% (IC del 95% = 60,6-100%) y especificidad del 92,6% (36,4-100%), que comprende una sensibilidad nodal del 100% (90,5-100%) y especificidad del 81,8% (48,2-97,7%), y una sensibilidad de la fosa prostática del 75,4% (66,9-82,6%) y especificidad del 82% (68,6-91,4%)[60].

La sensibilidad de las imágenes PET de ^{18}F-colina es proporcional al nivel de PSA y grado inicial de Gleason de la enfermedad[57, 59, 61-67]. Husarik et al., informó que la sensibilidad de la Colina-PET/TC fue del 70% con un PSA ≤2 ng / ml en el momento del examen, en comparación con el 86% cuando el PSA> 2 ng / ml[57].

Otro grupo mostró una sensibilidad de solo 20% con PSA ≤1 ng / ml, 44% para PSA 1-5 ng / ml y 82% cuando PSA> 5 ng / ml[66].

Todavía no hay evidencia de superioridad del uso de colina-PET / TC sobre las medidas clínicas estándar de respuesta al tratamiento. El trabajo en modelos de ratón ha resaltado este potencial de las imágenes de PET ^{11}C-colina y ^{18}F- fluorotimidina (FLT) para detectar respuestas a la quimioterapia con docetaxel[68, 69].

En la evaluación del pronóstico se ha informado que una exploración ^{11}C-colina PET / TC negativa en la recaída se correlaciona con una mayor supervivencia específica de la enfermedad y menor tasa de tratamiento[70], y por el contrario una exploración positiva predijo una peor supervivencia en ausencia de recurrencia[71].

En la planificación de la radioterapia, Pinkawa et al., han demostrado la posibilidad del uso de ^{18}F-colina PET / CT para permitir la intensificación de la dosis mediante un refuerzo simultáneo integrado durante la radioterapia radical[72], aunque se esperan los datos de supervivencia a largo plazo de tal enfoque.

Vees et al., con detección combinada entre ^{99m}Tc-Nanocoll utilizando SPECT/CT y ^{18}F-colina PET / CT de ganglios linfáticos prostáticos en 20 hombres con cáncer de próstata de alto riesgo. El 40% de los pacientes presentaba afectación ganglionar fuera del volumen objetivo de radioterapia pélvica estándar, por lo tanto este enfoque puede permitir la adaptación del volumen de tratamiento de radioterapia[73].

PET/CT Y PET/MRI con PSMA: el PSMA es una proteína transmembrana de tipo II con actividad glutamato-carboxipeptidasa y folato hidrolasa, que muestra sobre expresión en cáncer de próstata, incluyendo los carcinomas de próstata en estado avanzado[74-77] y una baja expresión en tejidos normales.

El complejo ligando-PSMA se internaliza, dando como resultado a una acumulación de la molécula unida, en las células tumorales y que junto a la eliminación rápida del trazador de la circulación, se obtienen imágenes de alta calidad para el diagnóstico y se puede ofrecer una dosis alta a nivel local para aplicaciones terapéuticas.

Varios estudios informan que los niveles de expresión de PSMA aumentan según la etapa y el grado del tumor[78-80]. Por esto se han desarrollado, una variedad de radioligandos dirigidos a PSMA para el diagnóstico y el tratamiento con radiofármacos[81-96].

^{68}Ga-PSMA: ^{68}Ga se obtiene con mayor frecuencia de un sistema generador ^{68}Ge/^{68}Ga. ^{68}Ga se descompone con 89% de rendimiento por emisión de positrones y tiene una vida media de 67,63 min. Existen ligandos de bajo peso molecular para PSMA humano, que se unen a ^{68}Ga, y están disponibles para imágenes de PET/CT. Los ligandos de PSMA marcados con ^{68}Ga fueron radio sintetizados y validados en modelos preclínicos en la Universidad Johns Hopkins[79]. Más tarde, ^{68}Ga-PSMA-11 fue desarrollado por el grupo de Heidelberg[80]. Eder et al. demostraron una gran afinidad por el PSMA humano y la internalización específica en células de cáncer de próstata. Se demostró que la biodistribución de ^{68}Ga-PSMA-11 se correspondía bien con la expresión celular ya conocida del PSMA en los órganos[81]. Otros ligandos como ^{68}Ga-PSMA-617, ^{68}Ga-PSMA-I&T demostraron una biodistribución y propiedades similares para imágenes[82, 83].

La captación normal de los ligando de PSMA se pueden encontrar en glándula lagrimal, glándulas salivales, hígado, bazo, intestino delgado, colon y riñón (**Figura 11**). Por lo general, las lesiones tumorales dentro y fuera de la glándula prostática muestran una fuerte relación tumor-fondo en comparación con el tejido circundante[81, 97].

Figura 11

Distribución corporal normal de ^{68}Ga-PSMA-11
Paciente masculino de 78 años después
de la inyección de 217MBq.

Modificado de Wolfgang P. Fendler et al. 68Ga-PSMA PET/CT: Joint EANM and SNMMI procedure guidline for prostate Cancer imaging: versión 1.0

Los ligandos ^{68}Ga-PSMA se excretan principalmente a través del sistema urinario y se acumula en la vejiga; una pequeña proporción se elimina a través del sistema hepato-biliar. Por lo tanto, es posible que se pierdan recurrencias locales pequeñas si el umbral del SUV para juzgar la captación del ligando de PSMA en las estructuras de tejidos blandos cerca de la vejiga urinaria no se ajusta adecuadamente. Las imágenes adicionales después de la infusión de solución fisiológica y/o la aplicación de furosemida puede ser útil en tales casos. Es de destacar que

aproximadamente el 5% de todos los cánceres de próstata no muestran una sobreexpresión significativa de PSMA[95,98]. Debido a la alta actividad de fondo en el hígado, las posibles metástasis hepáticas pueden no diferenciarse. Esto se ve agravado por la observación de que las metástasis hepáticas tienden a perder la expresión de PSMA en la enfermedad metastásica avanzada. Por lo tanto, en la enfermedad avanzada, la tomografía computarizada debe optimizarse (diagnóstica) para mejorar la detección de metástasis hepáticas.

Los datos inmunohistoquímicos y del PET ^{68}Ga-PSMA han demostrado que la expresión aumentada de PSMA también se puede encontrar en la neovasculatura de cánceres no prostáticos como cáncer de colon, cáncer de esófago, cáncer de tiroides, cáncer de pulmón, carcinoma de células renales y tumores cerebrales, así como en tejido benigno[74, 99-103]. Existe una variedad de informes de casos principalmente que muestran una mayor captación de PSMA en lesiones no relacionadas con el cáncer de próstata. Otro elemento que genera error diagnóstico es la captación del ligando de PSMA en los ganglios celíacos del sistema nervioso autónomo, que tiende a malinterpretarse como metástasis ganglionares retroperitoneales[104]. Además, la captación en la enfermedad ósea de Paget, en ganglios y en las costillas (sin correlación morfológica en la TC) puede causar una mala interpretación de los hallazgos[105].

Los ligandos de PSMA se pueden marcar con ^{123}I, ^{99m}Tc, ^{18}F, ^{111}In y ^{68}Ga.

El ^{68}Ga-PSMA-11 se convirtió en uno de los radiofármacos más utilizado para aplicación clínica tanto para la recidiva local y metástasis óseas (**Figura 12**). Sterzing y col., mostraron los resultados en un estudio retrospectivo de 59 pacientes, tras utilizar el ligando ^{68}Ga-PSMA PET/CT observaron un gran impacto en la aplicación de radioterapia con un cambio de tratamiento en el 52,4% de los casos[106].

Dado que la PET / TC a base de colina está ampliamente establecida para el diagnóstico de cáncer de próstata, Afshar-Oromieh y col.[107], realizó una comparación de PET/TC con ^{18}F-fluorometilcolina y ^{68}Ga-PSMA en 37 pacientes con recaída bioquímica de cáncer de próstata. Demostró con ^{68}Ga-PSMA-ligando PET/CT se detectaron 78 lesiones sospechosas en 32/37 pacientes. Mientras que solo 56 lesiones se detectaron en 26/37 pacientes con colina-PET / TC.

La mayor tasa de detección en ^{68}Ga-PSMA-ligando PET/CT en relación con lesiones sospechosas de cáncer de próstata fue estadísticamente significativa ($p = 0,04$). Todas las lesiones detectadas por ^{18}F-Fluoro-metilcolina PET/CT también fueron observadas con ^{68}Ga-PSMA-ligando PET/CT. Con ^{68}Ga-PSMA-ligando PET/CT, el SUVmáx., fue claramente mayor en 62 de 78 lesiones (79,1%), y la relación tumor-fondo fue claramente mayor en 74 de 78 lesiones (94.9%) en comparación con ^{18}F-Fluorometilcolina-PET/CT. Por lo tanto, ^{68}Ga-PSMA-PET/CT detecta cáncer de próstata en sospechas de recaídas y metástasis con más sensibilidad en comparación con ^{18}F-Fluorometilcolina-PET / TC, especialmente con bajos niveles de PSA[87].

Figura 12

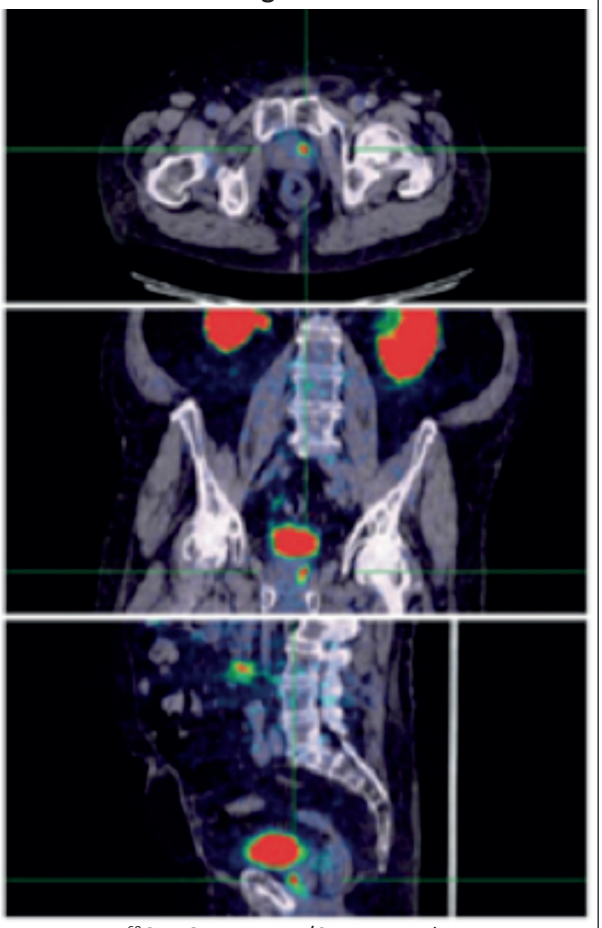

^{68}Ga-PSMA-11 PET/CT mostrando concentración focal en cáncer local recurrente

Modificado de: Haberkorn U, Eder M, Kopka K, Babich JW, Eisenhut M. Role of Radiolabelled Small Molecules Binding to PSMA in Diagnosis and Therapy of Prostate Cancer. In: Cook G (eds) PET/CT in Prostate Cancer. Clinicians' Guides to Radionuclide Hybrid Imaging. Springer, Cham. 2017.

Morigi y col., confirmaron estos hallazgos en un estudio prospectivo en 38 pacientes[108]. Constatando que con valores de PSA inferior a 0,5 ng / ml, la tasa de detección fue del 50% para ^{68}Ga-PSMA frente al 12,5% para ^{18}F-fluorometilcolina. Para un PSA entre 0,5 y 2,0 ng/ml, la tasa de detección fue del 69% para ^{68}Ga-PSMA frente al 31% para ^{18}F-fluorome-

tilcolina. Con un PSA superior a 2,0 ng/ml, la tasa de detección fue del 86% para ^{68}Ga-PSMA frente al 57% para ^{18}F- Fluoro-metilcolina.

En 24/38 (63%) pacientes, el PET/TC tuvo un impacto en el manejo, debido a imágenes solamente de ^{68}GaPSMA[108].

Para la localización de tejido tumoral en cáncer de próstata recurrente la mayoría de los estudios, con datos retrospectivos, confirman el uso de ^{68}Ga-PSMA PET/CT en la recidiva bioquímica[81, 82, 88-94].

Se recomienda el uso especialmente en pacientes con valores bajos de PSA entre 0,2 y 10 ng/ml para identificar el sitio de recurrencia y para poder guiar la terapia de rescate. Se observan sensibilidades más altas en pacientes con tiempos de duplicación de PSA más cortos y en quienes presentan puntajes iniciales de Gleason más altos[94].

En pacientes con enfermedad de alto riesgo (puntaje de Gleason >7, PSA >20 ng / ml, estadio clínico T2c-3a) aumenta la probabilidad de encontrar ganglios linfáticos afectados y metástasis óseas. Los estudios demuestran la superioridad de ^{68}Ga-PSMA PET/CT en comparación con la TC, la resonancia magnética (RM) o la gammagrafía ósea para la detección de metástasis en la estadificación inicial del diagnóstico primario[95, 96, 106,109].

La detección de metástasis de ganglios linfáticos radiológicamente ocultos influyen significativamente en el tratamiento del paciente, aunque el impacto en la supervivencia global mediante ^{68}Ga-PSMA PET/CT permanece sin conocerse. El PET/CT ^{68}Ga-PSMA con contraste puede reemplazar la TC abdminopélvica para la detección de metástasis ganglionares. Los datos preliminares muestran que ^{68}Ga-PSMA PET/CT también es más preciso para la detección de metástasis óseas[106]. Pero todavía no puede ser reemplazada la RMN pélvica para medir la ocupación tumoral local del cáncer. Todavía no está claro si las imágenes funcionales adicionales con agentes que buscan compromiso óseo como la gammagrafía ósea con ^{99m}Tc-MDP o el ^{18}F-NaF-PET/CT tienen un valor adicional después de lo que aporta el ^{68}Ga-PSMA PET/CT en pacientes con tumores PSMA negativos o lesiones óseas densamente escleróticas.

En la estadificación antes y durante la radioterapia dirigida en cáncer de próstata metastásico resistente a la castración, donde es crucial determinar la presencia e intensidad de la expresión del PSMA[108, 110-112]. La baja expresión de PSMA en las lesiones plantea una contraindicación para la terapia con radioligandos. Cabe destacar que el PET ^{68}Ga-PSMA puede producir falsos negativos en el 5% de los pacientes con cáncer de próstata. También hay información que en el cáncer de próstata metastásico resistente a la castración avanzado, las metástasis pueden perder la expresión de PSMA[113-115].

Hay evidencia que puede orientar las biopsias en pacientes con alta sospecha de cáncer de próstata y biopsias previas negativas, ya que se ha demostrado que aumentan la localización del cáncer de próstata primario[116,117], y en la población con vigilancia del cáncer de próstata que se someten a biopsias repetidas. Es preferible que el ^{68}Ga-PSMA PET se combine con RMN multiparamétrica para permitir una posible biopsia guiada por imagen de fusión usando la RMN para la correlación anatómica y agregar información de la RMN multíparamétrica para darle potencia diagnóstica[116].

El monitoreo de la enfermedad sistémica podría ser realizado con ^{68}Ga-PSMA PET/CT. Pero aún no se ha demostrado si ^{68}Ga-PSMA PET/CT supera las limitaciones de otras modalidades y de ser superior[118].

SPECT/CT con PSMA: Los inhibidores de alta afinidad de molécula pequeña de PSMA aplicados en humanos fueron ^{123}I-MIP-1072 y ^{123}I-MIP-1095. En hombres con cáncer de próstata metastásico, el SPECT-CT después de la administración de estas moléculas demostró una detección rápida de lesiones tumorales en tejido blando, hueso y próstata[119].

PET/CT con ^{18}F-Fluciclovine: el ^{18}F-fluciclovine (ácido anti-1-amino-3-[18F]-fluorurociclobutano-1-carboxílico) es un aminoácido no natural que fue sintetizado por primera vez por el Dr. Mark Goodman[120]. El transporte de ^{18}F-fluciclovina está mediado principalmente por transportadores de aminoácidos dependientes de sodio, específicamente del sistema ASC (ASCT2), con contribución del sistema L independiente de sodio (LAT1). Estos transportadores se asocian a un fenotipo tumoral más agresivo[122,121]. Estos transportadores median la entrada y la salida de aminoácidos, por lo cual el lavado de ^{18}F-fluciclovina ocurre a medida que transcurre el tiempo por eso se recomienda la obtención de imágenes precoces para maximizar la visibilidad de las lesiones[123].

El ^{11}F-fluciclovina tiene una excreción urinaria relativamente baja. Los estudios demostraron captación en el carcinoma de próstata primario, metastásico, pero se observó mayor captación en el carcinoma de próstata recurrente dentro del lecho de prostatectomía, en los ganglios linfáticos y en el hueso con ^{18}F-

fluciclovine[124]. La FDA aprobó al ^{18}F-fluciclovine en mayo de 2016 solamente en recidiva sospechosa de cáncer de próstata tras la documentación de niveles elevados de PSA después del tratamiento previo. El PET con ^{18}F-fluciclovina no debe utilizarse para investigar lesiones primarias. La sensibilidad del ^{18}F-fluciclovine PET para detectar enfermedad recurrente varía según los valores de PSA. Se estima 72,0%, 83,3% y 100% a niveles de PSA <1, 1-2 y ≥2 ng / ml, respectivamente. El puntaje de Gleason más alto y un tiempo de duplicación de PSA más corto se correlacionan con los hallazgos positivos en PET-TC de ^{18}F-fluciclovina. El estudio multicéntrico de 596 pacientes reflejó el alto VPP del 92,3% en la detección de enfermedad extra prostática[125]. En un estudio de 53 pacientes que comparó ^{18}F-fluciclovine con los criterios estándar de TC para ganglios linfáticos patológicamente aumentados, se observó la presencia de lesiones positivas extra prostáticas en el 29% de los pacientes con ^{18}Fluciclovina, mientras que la TC fue positiva en el 7% de los pacientes. Los diámetros de eje corto más pequeños informados como positivos en ^{18}F-fluciclovine PET-CT y CT fueron de 0,4 cm y 0,9 cm, respectivamente[126]. Por lo tanto, ^{18}F-fluciclovine PET-CT demuestra una clara superioridad a la TC para la detección de enfermedad tanto local como a distancia.

Se demostrado que la ^{18}F-fluciclovina se acumula en las lesiones osteolíticas y osteoblásticas, incluídas las lesiones metastásicas óseas osteoblásticas en etapa temprana que tienen abundantes componentes celulares (**Figura 13**). También se demostró que tiene captación en la lesión ósea antes de los cambios morfológicos detectados por la TC.

Figura 13

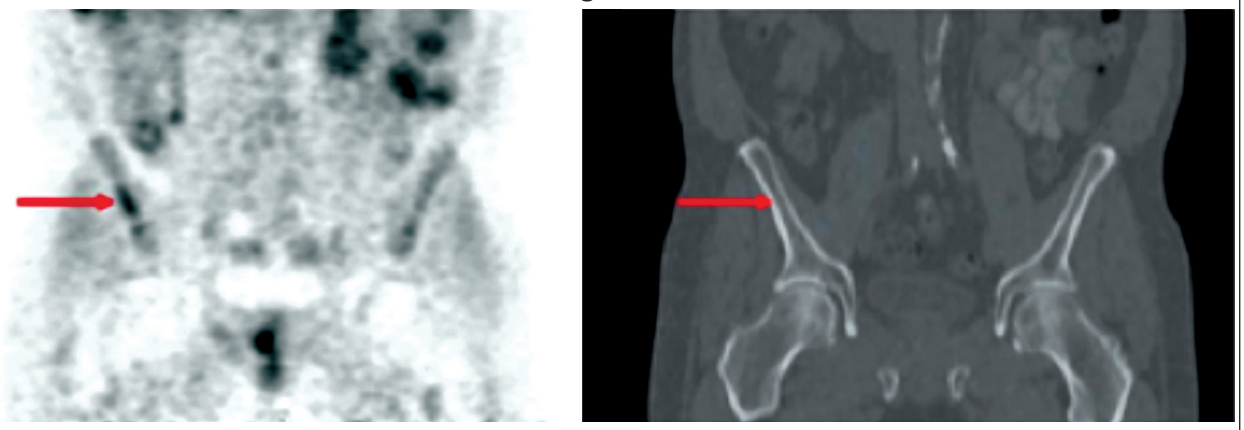

Las flechas indican la captación de ^{18}F-Fluciclovine en el PET y la falta de evidencia cambios mofológicos en la TC.

Modificado de: Ephraim E. Parent, David M. Schuster, Update on 18F-fluciclovine PET for prostate cancer imaging - Journal of Nuclear Medicine, March 9, 2018.

Un ensayo clínico en fase 2a con 10 pacientes con cáncer de próstata no tratado encontró que 7 pacientes habían aumentado la captación de ^{18}F- Fluciclovine en las lesiones metastásicas óseas, lo que era comparable a los hallazgos con imágenes convencionales[127].

Comparaciones directas entre ^{18}F-fluciclovine PET-CT con ^{111}In-capromab pendetide demuestran un rendimiento diagnóstico superior para ^{18}F-fluciclovine PET-CT en la detección de recurrencia y enfermedad extra-prostática[128]. La comparación directa entre ^{18}F-fluciclovine y ^{11}C-colina PET-CT ha demostrado un rendimiento de imagen superior para ^{18}F-fluciclovine en cáncer de próstata recurrente.

En cambio la tasa de detección es superior con ^{68}Ga-PSMA-11 en comparación con ^{18}F-fluciclovine. Parece probable que los radiotrazadores PSMA más nuevos tengan una detección superior, especialmente a valores de PSA más bajos[129-130].

El uso de PET con ^{18}F-Fluciclovina cambió los volúmenes de planificación para el 83% de las lesiones sin un cambio en la toxicidad. Estos resultados se comparan con los estudios que incluyeron otros agentes de PET, como ^{11}C-colina, que dieron lugar a ajustes de la radioterapia de rescate en 13% - 33% de los pacientes[131-132].

Otros Marcadores Prostáticos Disponibles para PET.

Los trazadores de acetato radio marcados: el acetato es un sustrato para numerosos procesos celulares, incluída la vía anabólica que conduce a la síntesis de ácidos grasos. Han demostrado utilidad en el cáncer de próstata para obtención de imágenes, incluso en pacientes con niveles más bajos de PSA, pero tales marcadores no son específicos ni para cáncer ni para próstata[133].

Marcadores de transporte de aminoácidos como el análogo de leucina, ácido anti-1-amino-3-^{18}F-fluorociclobutano-1-carboxílico unido a ^{18}fluor (F-FACBC) que tiene utilidad para detectar enfermedad recurrente con sensibilidad mejorada en comparación con ^{11}C-colina PET/CT[134].
Marcadores de Proliferación celular: fluorotimidina (FLT)[133].
Marcadores de Hipoxia: ^{18}F-fluoromisonidazol[133].
Marcadores de Angiogénesis: trazadores basados en RGD[133].
Ligandos Marcados para el Receptor de Andrógenos: ^{18}F-FDHT puede ayudar a demostrar el papel del receptor de andrógenos en pacientes con enfermedad resistente a andrógenos en recaída[133].

Radiotrazadores Específicos para Metástasis Óseas. El cáncer de próstata se disemina con mayor frecuencia hacia el hueso, causando depósitos típicamente escleróticos.
Centellograma óseo estándar: es el método de imagen más común actual para la detección de enfermedad ósea metastásica, utilizando difosfonatos marcados con tecnecio que se incorporan en la matriz ósea y por lo tanto con gran avidez en metástasis (con áreas de actividad osteoblástica excesiva) (**Figura 14**).

Figura 14

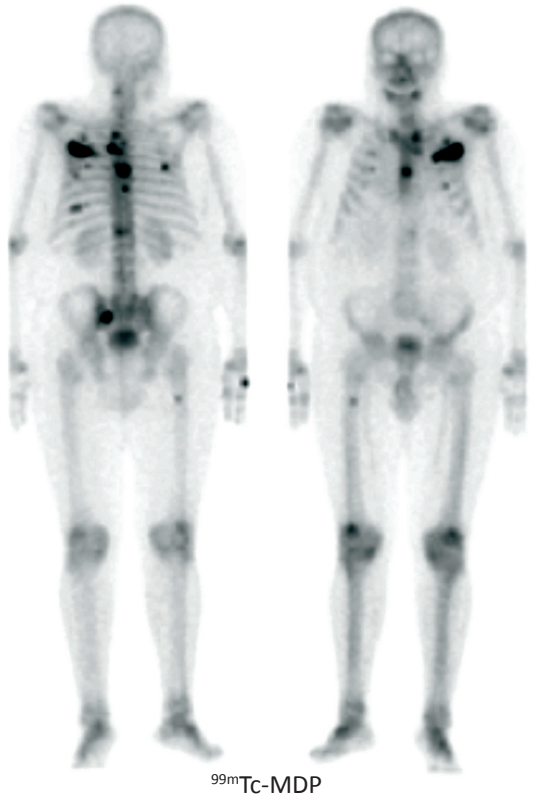

^{99m}Tc-MDP

Tomado de: "Archivo de imágenes. Gamma Spect SRL- BIBA"

Tiene una probabilidad de detección del 0,2 al 1,5 %, cuando el PSA es menor a 5 ng/ml. La recomendación general es emplearlo en pacientes con PSA = 10 ng/ml y fosfatasa alcalina mayor a 60 UI y en particular en las siguientes circunstancias clínicas:

a. Presentación inicial en Cáncer de Próstata de alto riesgo: T1, PSA = 20 ng/ml ó T2, PSA = 10 ng/ml, Gleason score =8 ó T3/T4.
b. Cualquier estadío con síntomas sugestivos de metástasis óseas.
c. Falla bioquímica post prostatectomía o radioterapia.

Por su baja especificidad, se debe correlacionar los hallazgos con métodos morfológicos cuando los patrones no son característicos, idealmente con TC cuando se sospecha afectación trabecular y cortical, y con RM cuando se sospecha afectación solo de la médula ósea.

^{18}F-fluoruro radiotrazador para PET: es producido en ciclotrón con una vida media de aproximadamente 110 minutos. Tiene un mecanismo similar de captación al MDP, se une a hidroxiapatita, convirtiéndose en fluoroapatita mas un grupo hidroxilo. Por unirse a hueso en formación, representa la actividad osteoblástica.
Ofrece beneficios potenciales, como mejor resolución por la imagen de PET-TC, ofreciendo la posibilidad de cuantificación y proporcionando información tomográfica adicional (**Figura 15**). Otra ventaja es la obtención de imágenes en una 1 hora después de la inyección.

Figura 15

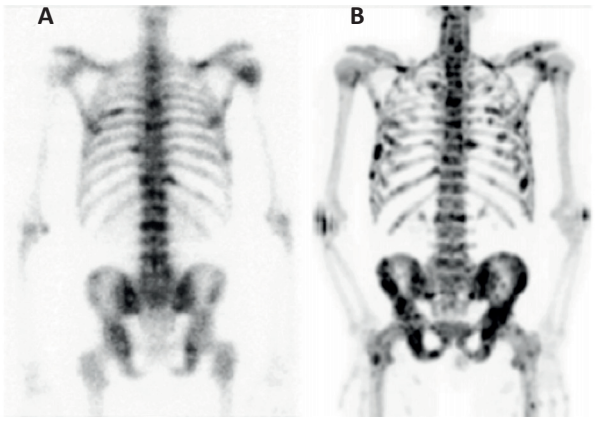

Paciente con cáncer de próstata con metástasis óseas conocidas con niveles crecientes de PSA de 153ng/ml después de la quimioterapia.

A - ^{99m}Tc-MDP **B** - ^{18}F- NaF-PET

Modificado de: 18F-NaF-PET/CT and 99mTc-MDP Bone Scintigraphy in the Detection of Bone Metastases in Prostate Cancer. Werner Langsteger. Semin Nucl Med. 2016

Tratamiento del cáncer de próstata localizado

Para definir el tratamiento del cáncer de próstata localizado se utilizan tres factores predictivos para estratificarlo: Grado de Gleason, PSA y estadio T[31].

La *vigilancia activa* está indicada en el cáncer de próstata de bajo riesgo[135]. Esta modalidad conservadora evita el tratamiento excesivo para la enfermedad de bajo riesgo, que es cada vez más frecuente tras el análisis de rutina del antígeno PSA[136].

El seguimiento se realiza con un enfoque multimodal (bioquímico, radiológico, histopatológico). El 30% de los pacientes en vigilancia activa luego requerirá un tratamiento curativo radical, y las tasas de supervivencia específica de cáncer de próstata a 10 años se acercan al 100%[137,138]. Esta práctica genera trastornos psicológicos como efecto secundario. En el cáncer de próstata localizado, los dos tratamientos más comunes son *la prostatectomía radical o la radioterapia*. Las tasas de control del tumor entre ambas modalidades son similares[139].

Una modalidad de radioterapia es la *Radioterapia de haz externo* que está indicada en todas las categorías de riesgo en el cáncer de próstata y en el postoperatorio de enfermedad de alto riesgo. La radioterapia externa (EBRT) tiene un papel establecido en el tratamiento radical del cáncer de próstata localizado[140]. Los desarrollos se han centrado en maximizar la dosis tumoral al tiempo que se limita la irradiación de los tejidos normales. La Radioterapia Modulada por intensidad guiada por Imágenes son utilizadas[141]. Las técnicas hipo fraccionadas están bajo investigación y pueden ofrecer una relación terapéutica mayor que el fraccionamiento estándar[142-146].

La terapia de privación de andrógenos se puede administrar en combinación con la radioterapia. Al lograr la cito reducción, permite el uso de campos de tratamiento más pequeños y potencia la muerte de células tumorales[129, 130]. La terapia de privación de andrógenos adyuvante también mejora la supervivencia general en pacientes con enfermedad de alto riesgo[143-146]. La radioterapia externa también se puede administrar como terapia adyuvante o de rescate luego de una prostatectomía radical. Los pacientes que probablemente tengan una enfermedad residual en el lecho prostático (T3, márgenes quirúrgicos positivos, PSA persistentemente detectable y aumento lento del PSA) son candidatos para este tratamiento[147,148].

La próstata más un margen de tratamiento, se define como el volumen objetivo de planificación y al menos el 95% del volumen objetivo de planificación se irradia. Este tratamiento a menudo conduce a algunos efectos secundarios a largo plazo, una consecuencia de la proximidad e incluso la superposición entre el volumen objetivo de planificación y los principales órganos en riesgo, como el recto y el tracto genitourinario. Las tasas para efectos secundarios gastrointestinales y genitourinarios tardíos moderados (cistitis, diarrea, proctitis, sangrado rectal) rondan en 15 a 17%[149]. La tasa de toxicidad tardía severa se encontró entre 2 y 3% (cambio en el hábito intestinal, proctitis, impotencia) y se correlaciona con la dosis. Al mismo tiempo, se debe aplicar una alta dosis a tejido maligno para mantener el control del tumor. En un metanálisis, se encontró que un aumento de la dosis prescripta de 70 a 80 Gy producía un aumento del 19% de la tasa de control bioquímico medida con antígeno sérico específico de próstata en pacientes con cáncer de próstata de alto riesgo[150]. En la radioterapia actual para el cáncer de próstata, las técnicas de alta precisión como la radioterapia de intensidad modulada o la terapia de arco volumétrico modulada, permiten aumentar la dosis dentro de un volumen secundario[151].

La dosificación podría dar como resultado un aumento de la dosis al tejido tumoral activo (volumen de refuerzo) dentro del volumen objetivo de planificación sin el costo de un aumento de la dosis en los principales órganos en riesgo, como el recto y la vejiga.

Para la localización precisa del tejido tumoral es esencial utilizar, imágenes moleculares[151]. Se han tomado diferentes enfoques de imágenes para identificar el volumen tumoral activo en pacientes con cancer de próstata, algunos basados en imágenes de resonancia magnética nuclear[152], otros basados en tomografía por emisión de positrones con colina marcada con ^{18}F[153] o ^{11}C[154]. Feng et al., recientemente utilizó la lesión focal dominante en la RMN para definir un aumento de dosis integrado[155], logrando una elevación significativa de la dosis donde la probabilidad de control del tumor para toda la próstata fue mayor en los planes de refuerzo. Al mismo tiempo, no encontraron un aumento estadísticamente significativo de la dosis a la vejiga y una disminución pequeña, pero estadísticamente significativa, de la dosis al recto. El valor clínico del tratamiento con refuerzo integrado lo investigan actualmente dos ensayos aleatorizados prospectivos, el ensayo FLAME (NCT 01168479) y el ensayo HEIGHT (NCT01411332), ambos basados en RM multíparamétrica.

Otra forma de irradiar a la próstata es con la *Braquiterapia* utilizada en pacientes seleccionados con

enfermedad de riesgo bajo e intermedio. La braquiterapia transperineal de dosis baja se realiza con la inserción de semillas de ^{123}I o ^{123}Pd en la próstata guiada por ecografía. Para la enfermedad de bajo riesgo, la eficacia es al menos comparable a la radioterapia externa EBRT/prostatectomía radical[156].
Para pacientes de riesgo intermedio y alto, las terapias combinadas que implican radioterapia externa con un refuerzo de braquiterapia (con o sin terapia de privación de andrógenos) pueden ofrecer mejores resultados de tratamiento[157].
Los efectos secundarios agudos son disuria, retención urinaria, proctitis. Y los tardíos la estenosis uretral, disfunción eréctil. La *braquiterapia con tasa de dosis alta* se administra a través de un implante temporal de ^{192}Ir (vida media 73,8 días) insertado a través de catéteres huecos colocados en la próstata. El uso combinado con EBRT, puede mejorar la supervivencia libre de recaída bioquímica y la supervivencia específica del cáncer de próstata en comparación con la EBRT sola (en enfermedad de riesgo intermedio-alto) a través de la intensificación de la dosis. Los perfiles de toxicidad son similares a la EBRT sola[158, 159].
La *Prostatectomía radical* está indicada[141] en pacientes con enfermedad de riesgo bajo e intermedio; con esperanza de vida >10 años y en pacientes seleccionados con enfermedad de alto riesgo.
La prostatectomía radical reduce la mortalidad por cáncer de próstata en comparación con la vigilancia activa[160]. La evidencia reciente no ha demostrado beneficios para todos los pacientes[161]. Las incidencias de complicaciones postoperatorias, márgenes quirúrgicos positivos y complicaciones urinarias tardías se reducen cuando se realizan por cirujanos con mayor número de cirugías y en centros de alto volumen de pacientes[162, 163]. La cirugía puede realizarse a cielo abierto, laparoscópica o con asistencia robótica.
Las técnicas de preservación del nervio han reducido la incidencia de impotencia, pero solo se consideran cuando no comprometan los márgenes quirúrgicos[164]. La disección extendida de los ganglios linfáticos se considera para los casos de alto riesgo[141, 165]. Los efectos secundarios al procedimiento son la incontinencia urinaria e impotencia.

Tratamiento del Cáncer de Próstata con Metástasis.

El tratamiento de primera línea para pacientes con enfermedad metastásica es terapia de privación de andrógenos (ADT) con orquidectomía, agonistas de la hormona liberadora de la hormona luteinizante (LHRH) o antagonistas de la hormona liberadora de gonadotrofina (GnRH)[166].
Existe evidencia establecida para el inicio temprano del tratamiento con docetaxel, aunque existe un debate sobre si esto debería ser solo para aquellos con una alta carga de enfermedad[167,168].
El tratamiento del cáncer de próstata metastásico resistente a la castración depende de la carga de la enfermedad, la ubicación de la enfemedad, los síntomas, la velocidad del PSA, la aptitud del paciente, la respuesta a tratamientos previos.
Los *corticosteroides* reducen los niveles de PSA, el tiempo de retraso para progresión de PSA y atenúan los síntomas[169]. La dexametasona 0,5 mg al día demuestra una buena eficacia[135, 170].
La quimioterapia citotóxica con Docetaxel + Prednisona agente de primera línea para pacientes con un buen estado funcional donde se logra mayor supervivencia, calidad de vida y control del dolor[171].
El *Cabazitaxel* otro agente citotóxico de segunda línea, también asociado con un beneficio de supervivencia y un mejor control del dolor, en pacientes cuyo cáncer progresa poco después de completar el tratamiento con docetaxel[172].
Los agentes dirigidos a los receptores de andrógenos en la enfermedad resistente a la castración, como el *acetato de abiraterona*, un inhibidor de CYP-17, que inhibe la biosíntesis de andrógenos en las glándulas suprarrenales, en el tumor y en los testículos. Se administra con prednisona para minimizar los efectos secundarios de mineralocorticoides.
La terapia con *enzalutamida* se dirige a múltiples pasos en la vía de señalización de receptores de andrógenos y, a diferencia de otros antiandrógenos, no tiene acción agonista parcial.
Tanto la enzalutamida como la abiterona han demostrado eficacia en los entornos pre y post docetaxel, para mejorar el control bioquímico y radiológico, por retrasar el deterioro de la calidad de vida y mejorar la supervivencia[173-176]. Otra opción de tratamiento es el dietilestilbestrol[177].
El ácido zoledrónico (bisfosfonato) se utilizan para reducir / retrasar los eventos relacionados con el sistema óseo[178].
El Denosumab, un anticuerpo monoclonal que se dirige a la activación de los osteoclastos mediada por ligando RANK. Es superior al ácido zoledrónico para retrasar o prevenir los eventos relacionados con el sistema óseo[179]. El dolor óseo, fracturas patológicas o compresión medular son complicaciones frecuentes en la mayoría de los paciente con cáncer

de próstata terminal. Entre un 20-30% de los pacientes con cáncer de próstata se presentan, en el momento del diagnóstico, con enfermedad avanzada. Un 30% de los pacientes presentan metástasis óseas al momento del diagnóstico, pero alcanza el 90% en los pacientes que fallecen de cáncer de próstata.

Radioterapia Metabólica

El cáncer metastásico resistente a la castración afecta hasta al 20% de los pacientes con cáncer de próstata en seguimiento durante 5 años y este porcentaje de pacientes presentan una media de supervivencia de 2 a 3 años, por eso los nuevos fármacos basados en isótopos ofrecen la posibilidad de alivio de los síntomas y también un posible beneficio de supervivencia.

Terapia Metabólica con Dicloruro de ^{223}Ra: se sabe que el tejido óseo sano que rodea a la metástasis se caracteriza con frecuencia por un remodelado acelerado, lo que lo convierte en el blanco ideal para los radiofármacos con afinidad ósea. ^{223}Ra es un elemento químico perteneciente al grupo de metales álcalinotérreos. Es un emisor de partículas alfa, con una vida media de 11,4 días. Por sus características calcio mimético, se deposita en las áreas de aumento de remodelación ósea, como las metástasis óseas, formando complejos con la hidroxiapatita. Entrega al tejido alta transferencia lineal de energía alfa durante la desintegración, dando lugar a la ruptura de la doble cadena de ADN en las célula tumoral produciendo un potente efecto citotóxico[180].

La penetración de las partículas alfa del ^{223}Ra en el tejido blando es inferior a 0,1 mm (más o menos el diámetro de 10 células), lo que minimiza, los efectos perjudiciales sobre los tejidos sanos circundantes. La fracción de energía emitida por el ^{223}Ra como partícula alfa es del 95,3% (rango de energía de 5-7,5 MeV). Emite también una pequeña fracción de partículas beta, del 3,6% (energías promedio de 0,445 MeV y 0,492 MeV), y una mínima radiación gamma del 1,1% (rango de energía de 0,01-1,27 MeV). A los 15 minutos de su administración, aproximadamente el 20% de la dosis se encuentra en sangre y comienza a aparecer actividad en el hueso y el intestino. La principal vía de excreción es la intestinal[181]. El pico de actividad en tejido óseo ocurre a la hora de la administración, y permanece estable el nivel de captación hasta después de los 14 días, lo que indica una correcta retención en hueso. La acumulación del radiofármaco en las lesiones esqueléticas es similar al patrón observado en el centellograma óseo con ^{99m}Tc-MDP (**Figura 16**).

Figura 16

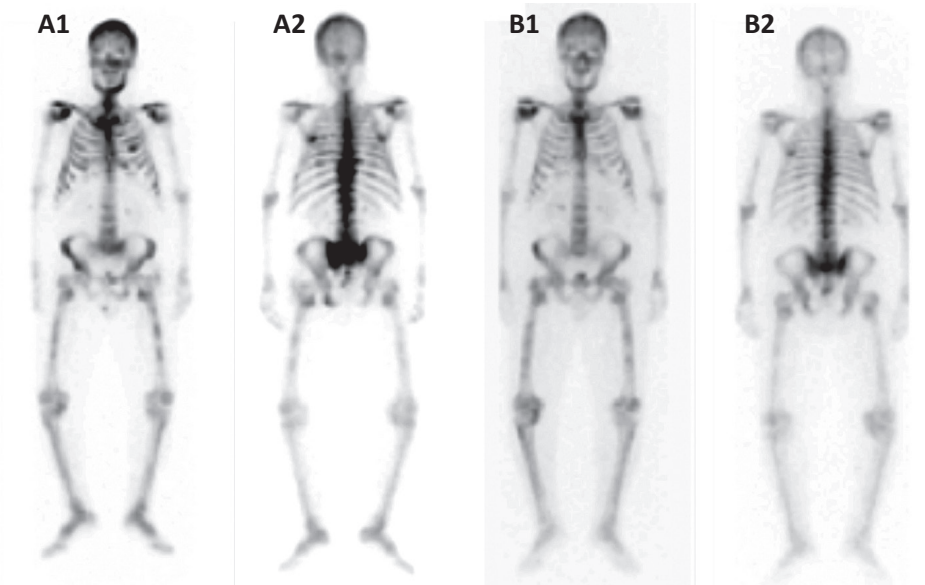

Figura1. Varón de 78 años, con adenocarcinoma de próstata, estadio IV, Gleason 7, tratado inicialmente con radioterapia radical (76 Gy) y terapia de bloqueo androgénico, haciéndose posteriormente resistente a la castración. Recibe tratamiento completo con ^{223}Ra que consta de 6 inyecciones con actividad media de 4.600KBq. El estudio gammagráfico óseo pretratamiento (imágenes A1 y A2) revela la presencia de múltiples lesiones osteogénicas, de carácter metastásico, de predominio en el esqueleto axial. Una semana después de finalizado el tratamiento radiometabólico se realiza nuevo control gammagráfico que revela disminución significativa de la intensidad de captación de difosfonatos s (imágenes B1 y B2) en la mayor parte de las lesiones metastásicas, como dato de favorable respuesta gammagráfica, asociado a disminución significativa del dolor referido por el paciente y descenso de los niveles séricos de fosfatasa alcalina (419 a 90 U/l). *No obstante, las cifras de PSA no se vieron modificadas de manera significativa por el tratamiento con ^{223}Ra.*

Tomado de: J. Orcajo-Rincon et al. / Rev Esp Med Nucl Imagen Mol. 2017: Radio-223 en el tratamiento de metástasis óseas en pacientes con cáncer de próstata resistente a la castración. Revisión de la literatura y procedimiento.

La indicación del tratamiento con dicloruro de ^{223}Ra es en el paciente con cáncer de próstata resistente a la hormonoterapia con metástasis esqueléticas sintomáticas y sin metástasis viscerales[182,183]. No está indicada en la invasión tumoral local, como podría ser la infiltración vesical o las vesículas seminales.
Podría usarse en la enfermedad adenopática en los casos en que el diámetro menor de la adenopatía de mayor tamaño, no supere los 3cm.
El estudio ALSYMPCA fase III, doble ciego y multicéntrico, llevado a cabo en 921 pacientes, demostró una reducción del riesgo de muerte del 30% frente a placebo prolongando la supervivencia global en 3,6 meses (14,9 meses vs. 11,3 meses). El dicloruro de ^{223}Ra mostró menor riesgo de padecer un evento óseo sintomático y mayor tiempo hasta la aparición de nuevos eventos (15,9 vs. 9,8 meses con placebo, $p < 0,001$). El tratamiento con dicloruro de ^{223}Ra también se asoció a un bajo compromiso de médula ósea. En un primer momento tras administrar la terapia, además de disminuir el PSA, aumenta la fosfatasa alcalina (FAL) al producirse una re-calcificación del hueso. Primero se produce elevación de la fosfatasa alcalina, y cuando se ha producido una buena respuesta al fármaco, empieza a descender por debajo de las cifras iniciales. La FAL puede ser un signo indirecto de buena respuesta al tratamiento. El tratamiento con ^{223}Ra está aprobado desde mayo de 2013 por la US Food and Drug Administration en pacientes adultos con carcinoma de próstata histológicamente confirmado, resistente a la castración, con 2 o más metástasis óseas sintomáticas y ninguna metástasis visceral, independientemente de si habían recibido docetaxel previamente[183].
En otro estudio fase IIIb en el que se analizaba la seguridad de la combinación de ^{223}Ra con abiraterona o enzalutamida, tanto en pacientes sintomáticos como en asintomáticos, demostró que los pacientes asintomáticos presentaron una supervivencia global superior a la de los pacientes con dolor leve o moderado-grave. Pero, la única indicación aprobada en la ficha técnica del ^{223}Ra contempla su uso únicamente en pacientes sintomáticos[184].
El ensayo clínico ERA-223 controlado aleatorizado y doble ciego fase III, que incluía pacientes con cáncer de próstata resistente a la castración con metástasis que no habían recibido previamente quimioterapia, comparaba la combinación abiraterona con prednisona / prednisolona y ^{223}Ra, respecto al tratamiento con abiraterona con prednisona / prednisolona y placebo. Los datos preliminares de este estudio del brazo combinado con ^{223}Ra muestra un aumento de la incidencia de fracturas (24% vs 7%) y fallecimientos (27% vs 20%) en los pacientes que recibían ^{223}Ra (n = 201) respecto los que recibían placebo (n = 405). Los resultados preliminares de un ensayo en fase I/IIa en 46 pacientes tratados con ^{223}Ra y docetaxel, sugieren que la combinación es segura y bien tolerada[185].
Es posible realizar rastreos de cuerpo entero para visualizar la biodistribución después de la terapia. La adquisición puede realizarse aproximadamente 6 días después de la administración del radiofármaco para minimizar la actividad intestinal. En un colimador de media energía. Una ventana de energía centrada en 82keV con un rango del 20% para abarcar las emisiones de 81 y 84keV.

Terapia Metabólica con Ligandos de PSMA: por internalización y acumulación en los endosomas de los ligandos de PSMA posibilitan una aplicación terapéutica de estos ligandos después del acoplamiento a isótopos terapéuticos. Por los datos obtenidos de la investigación clínica inicial de ^{123}I-MIP-1072 y ^{123}I-MIP-1095 condujeron a la evaluación de estos ligandos radio yodados como potenciales radioterapéuticos dirigidos a PSMA cuando se marcaron con ^{131}I[186, 187, 188]. Las exploraciones de dosimetría con ^{123}I-MIP-1095 PET / CT realizadas en 16 pacientes mostraron que los órganos que recibieron las dosis más altas absorbidas después de la administración de ^{131}I- MIP-1095 son las glándulas salivales (dosis media 4,6 mGy / MBq), seguidas por el hígado (1,5 mGy / MBq) y los riñones (1,5 mGy / MBq). La dosis total absorbida total en todo el cuerpo fue de 0,38 mGy / MBq, lo que resultó en 0,76-2,7 Gy en función de las actividades inyectadas. Las metástasis ganglionares y óseas se expusieron a dosis absorbidas estimadas de hasta 300 Gy[189].
Se trataron 25 hombres con cáncer de próstata metastásico resistente a la castración con lesiones ávidas de PSMA en imágenes. Los pacientes recibieron una sola actividad terapéutica de ^{131}I-MIP-1095 (actividad media: 4,8 GBq, rango 2,0-7,2 GBq). Las toxicidades hematológicas fueron leves. El inicio de la mielosupresión se produjo dentro de las 6 semanas posteriores al tratamiento con un tiempo de recuperación bastante variable, en algunos casos requirió hasta 3-6 meses para la recuperación. Los glóbulos blancos típicamente se recuperaron en varias semanas, mientras que las plaquetas necesitaron varios meses para recuperarse. El 25% de los pacientes tenían xerostomía transitoria. No se obser-

varon efectos adversos sobre la función renal.
En pacientes con metástasis óseas sintomáticas, 3/13 (23,1%) informaron una resolución completa del dolor óseo y 8 (61,5%) una disminución en la severidad del dolor. En los 2 pacientes restantes, el resultado es desconocido. En el 60,7% de los pacientes, se observó una disminución en los niveles séricos de PSA ≥50%[189]. Un paciente mostró una respuesta completa de larga duración por valor de PSA sérico y por imágenes radiográficas. Sin embargo, en 4/25 pacientes, se produjo un aumento de PSA. En los que respondieron, el tiempo promedio para la progresión del PSA fue de 126 días (rango 62 - 469 días). Una disminución en el PSA se asoció con una disminución en el número y/o la intensidad de las lesiones visualizadas en la exploración PET / CT posterapéutica con Glu-NH-CO-NH-Lys (Ahx) -HBED-CC marcado con ^{68}Ga. Si bien los resultados obtenidos con ^{131}I-MIP-1095 muestran que los inhibidores de PSMA pueden ser efectivos para aplicaciones radio terapéuticas, sería preferible el uso de radionucleídos que emiten partículas β como ^{177}Lu o ^{90}Y, dadas las ventajas de la energía, la disponibilidad y la preparación a través de las formulaciones del kit en el laboratorio de medicina nuclear.
Por lo tanto, se han desarrollado inhibidores de PSMA que incluyen quelantes para marcación con radio metales y tienen afinidades similares a los compuestos utilizados para fines de diagnóstico con excelente captación y retención tumoral.
La versatilidad de DOTA permite el uso de emisores beta, como ^{177}Lu e ^{90}Y, y emisores alfa, como ^{223}Ac, con emisiones gamma mínimas que pueden emplearse de manera fácil y segura en la clínica[190, 191].

Terapia metabólica con ^{223}Ac: las ventajas teóricas en la física y la biología de la radiación por emisores de partículas alfa frente a los beta y la prometedora experiencia preclínica realizada con ligandos de PSMA marcados con ^{213}Bi (bismuto)[192-196], sirvieron para utilizar la alfa-terapia dirigida a PSMA como terapia de rescate de pacientes con cáncer de próstata metastásico resistente a la castración en etapa terminal. Un porcentaje de pacientes con cáncer de próstata metastásica resistente a la castración pueden ser no respondedores a la terapia con lutecio (^{177}Lu) o estar limitada por la toxicidad hematológica crónica[197]. El Actinio (^{225}Ac) puede ser un radionúclido de elección para la aplicación clínica en este tipo de pacientes. El corto rango de penetración de tejidos ya señalado en los radioisótopos alfa, da una ventaja teórica del ^{225}Ac-PSMA-617 por la menor toxicidad hematológica en pacientes con infiltración de médula ósea de tipo difuso.
^{225}Ac fue considerado el primer radionúclido de elección para la aplicación clínica[198]. Un radioconjugado compuesto por un ligando receptor específico de la próstata humana (PSMA), Glu-urea-Ly(Ahx) (Glu-NH-CO-NH-Lys (Ahx)), conjugado, a través del quelante radiométrico acíclico N, N ácido '-bis [2-hidroxi-5- (carboxietil) bencil] etilendiamina-N, N'-diacético (HBED-CC), al radioisótopo galio ^{68}Ga, con uso potencial como marcador de tumores que expresan PSMA se utilizó adquiriendo imágenes con PET/CT para detectar pacientes PSMA positivos para aplicar la radioterapia con actinio.
Kratochwil C. y colaboradores utilizaron una actividad de 100 kBq/kg de peso corporal de ^{225}Ac-PSMA-617 que administraron cada dos meses. La respuesta del antígeno prostático específico (PSA) y la toxicidad hematológica se midieron al menos cada cuatro semanas[199]. La duración mediana del control tumoral bajo ^{225}Ac-PSMA- 617, siempre aplicada como terapia de última línea, fue aproximada mente de 9 meses. Los pacientes experimentaron una disminución del PSA, no se observó toxicidad hematológica relevante y la xerostomía fue el único efecto secundario observado. La actividad clínica antitumoral está muy respaldada por la respuesta positiva de parámetros indirectos, como la supervivencia libre de progresión radiológica y el PSA. Tanto la eficacia clínica contra el tumor, pero también la radiación de las glándulas salivales por el ^{225}Ac-PSMA-TAT parece mejorar aún más comparado con ^{177}Lu-PSMA-RLT según las observaciones de Kratochwil. Tras las terapias con ^{225}Ac, se evidencia el mantenimiento por un año aproximadamente del efecto terapéutico dando la posibilidad de continuar con la terapia (**Figura 17 y 18**)[200].

Terapia Metabólica con Lutecio -177: emisior beta que tiene energía máxima de 497 keV (78,6 %) con un alcance promedio de 2 mm en tejido blando. También es emisor gamma (11 % de 113,0 keV y 6,5 % de 208,3 keV). El rango β más corto del ^{177}Lu proporciona una mejor irradiación de tumores pequeños. La emisión gamma de ^{177}Lu permite la obtención de imágenes. Tiene una vida media física relativamente larga de 6,73 días.
Varios péptidos y anticuerpos PSMA se han marcado con ^{177}Lu para uso clínico como agentes terapéuticos en hombres con cáncer de próstata metastásico resistente a la castración. Uno de ellos es el PSMA-DKFZ-617, que se lo localiza unido dentro de la

célula en un 75% a las 3 hs de la inyección. Otro péptido el ^{177}Lu PSMA-I & T también usado como agente terapéutico.

El ^{177}Lu-J591, es un anticuerpo monoclonal para el

Figura 17

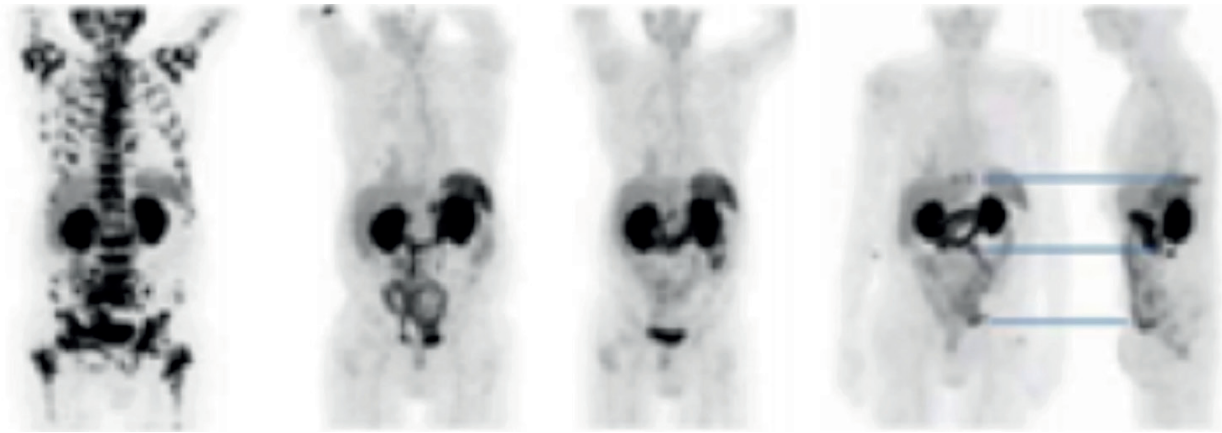

12 / 2014
PSA > 3.000,0 mg/mL

06-11 / 2015
PSA < 0,1 mg/mL

12 / 2015
PSA 0,2 mg/mL

12 / 2016
PSA 180 mg/mL

Se muestra la progresión de PSA vs duración del beneficio clínico en un paciente tratado con ^{225}Ac-PSMA-617. Imagen de PET del profesor Mottaghy, RWTH Aachen.

Modificado de: Targeted Alpha Therapy of mCRPC with 225Actinium-PSMA-617: Swimmer-Plot analysis suggests efficacy regarding duration of tumor-control. Kratochwil Clemens, Bruchertseifer Frank, Rathke Hendrik, Markus Hohenfellner, Giesel Frederik L., Haberkorn Uwe, Morgenstern Alfred.

Figura 18

A ^{99m}Tc-MIP-1427 (PSMA ligand)

A ^{99m}Tc-MDP (bone scan)

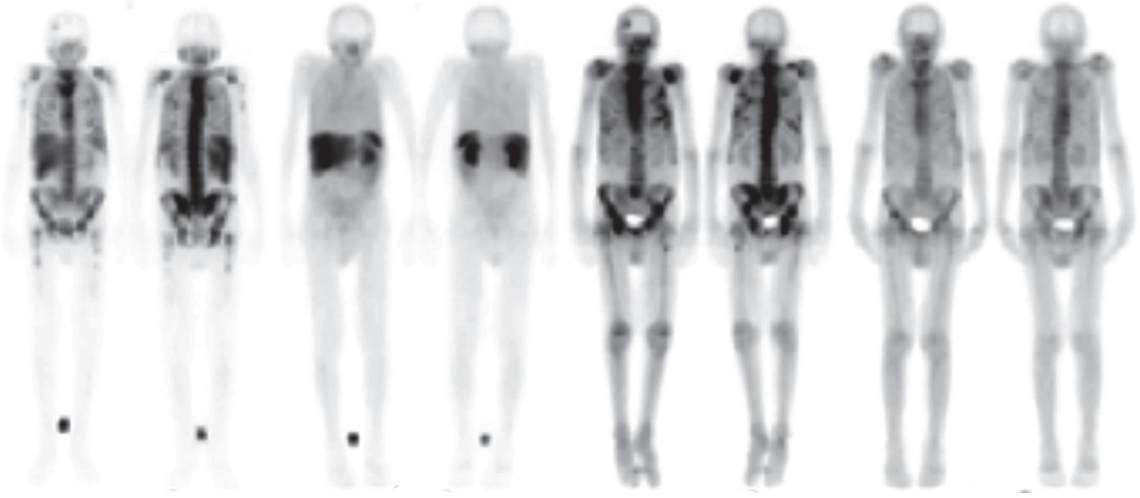

Antes Después Antes Después

Paciente con metástasis espinales difusas. Al inicio del estudio, presento una remisión completa con respecto al PSA sérico y el escáner PSMA al mes 6.

Al mes 9, el escaneo óseo se volvió confirmatorio de una respuesta favorable; sin embargo, muy probablemente debido a reacciones óseas inespecíficas, algunas lesiones residuales no disminuyeron completamente

Modificado de: Targeted Alpha Therapy of mCRPC with 225Actinium-PSMA-617: Swimmer-Plot analysis suggests efficacy regarding duration of tumor-control. Journal of Nuclear Medicine. January 11, 2018

receptor de PSMA, también se ha usado en el tratamiento terapéutico del cáncer de próstata con menos eficacia y con peor mielosupresión que los dos péptidos antes nombrados. ^{177}Lu PSMA es una terapia dirigida fácilmente administrada sin síntomas significativos en el momento de la inyección. Los principales problemas de seguridad son las precauciones estándar de seguridad radiológica que son inherentes a todas las terapias de radionúclidos excretados por vía renal que se inyectan por vía intravenosa. La dosis inyectadas varían de 3 a 8 GBq por inyección, cumplimentando seis inyecciones con intervalos de 6 semanas. Para el cálculo de la dosis se debe tener en cuenta la carga de la enfermedad, el peso del paciente y la función renal.

Lutecio-PSMA se aplica mediante una inyección intravenosa lenta en un volumen de 5 ml, diluido con solución de cloruro de sodio al 0,9%, seguido de un lavado con cloruro de sodio estéril al 0,9%. Los pacientes se hidratan antes y después de la administración del radiofármaco con 1 a 2 litros de agua y se les pide vaciar la vejiga con la mayor frecuencia posible. Esto es porque se excreta por vía renal en las primeras 48 h después de la inyección, y se deben dar instrucciones a los pacientes, el personal y las familias sobre el manejo de posibles derrames radiactivos. Los pacientes solo se pueden retirar cuando los niveles de radiación alcancen la recomendación de 25 μ Sv/h por 1 hora después de la inyección. Es el riñón, las glándulas salivales y lagrimales los que reciben mayor radiación por el comportamiento fisiológico del péptido terapéutico. La dosis absorbida por el riñón relacionada con la terapia dirigida con radionucleídos y en particular ^{177}Lu PSMA, generalmente se ha informado que está muy por debajo del umbral limitante de la dosis de 23 Gy (La dosis absorbida umbral produce 5% de efectos deterministas en 5 años). Baum et al.[110] en 56 pacientes con cáncer de próstata metastásico resistente a la castración encontraron una dosis promedio de riñón de 0,8 mGy/MBq en base a datos temporales de todo el cuerpo. Delker et al.[201] en un estudio cuantitativo SPECT/CT de cinco pacientes que utilizan el nuevo ligando ^{177}Lu DFKZ-PSMA-617, informó una dosis media absorbida en el riñón de 2,2 Gy. Para las glándulas parótidas se informaron dosis media absorbida de parótida por ciclo entre 5,1 Gy y 7,5 Gy. Con el tratamiento se observa una reducción > 50% en los niveles séricos de PSA (rango entre 30% y 70%). El porcentaje de pacientes con enfermedad progresiva que no responden a la terapia varían entre el 10% al 32%. Hay poca información sobre un posible beneficio de supervivencia del tratamiento con ^{177}Lu PSMA en hombres con cáncer de próstata metastásico resistente a la castración. Un estudio de 56 pacientes que recibieron hasta cinco tratamientos de ^{177}Lu PSMA a intervalos de 6 semanas encontró que con un período de seguimiento de 28 meses, 12 pacientes murieron (21,4%). La supervivencia después de 28 meses fue del 78,6%. La mediana de supervivencia libre de progresión fue de 13,7 meses[110]. La evaluación de la intensidad de la actividad en una PET/TC de estadificación de ^{68}Ga-PSMA es un requisito para el tratamiento. Un estudio reciente de 40 pacientes identificó el nivel de plaquetas y la necesidad de aliviar el dolor como el predictor de mala respuesta a ^{177}Lu-PSMA, probablemente refleja la carga de la enfermedad ósea metastásica. Otros estudios han comentado que las metástasis óseas parecen responder peor que la enfermedad visceral o ganglionar al tratamiento con ^{177}Lu PSMA.

Declaración de conflictos de interés:
El autor declara que no posee confictos de interés.

Referencias

1. Mcneal JE. Regional morphology and pathology of de prostate. Am.J.Clin.Pathol 1968; 49: 347.
2. Ferlay J, Soerjomataram I, Ervik M, et al. GLOBOCAN 2012 v1.0, Cancer incidence and mortality worldwide: IARC CancerBase No. 11 [Internet]. Lyon: International Agency for Research on Cancer; 2013.
3. Ballesteros I, Limardo L, Abriata G. Vigilancia epidemiológica del cáncer. Análisis de Situación de Salud por Cáncer. Instituto Nacional del Cáncer - Argentina, 2016.
4. Cohen JH y col. Racial differences in clinical progression among Medicare recipients after treatment for localized prostate cancer (United States). Cancer Causes Control. 2006; 17(6):803–11.
5. Godley PA y col. Racial differences in mortality among Medicare recipients after treatment for localized prostate cancer. J Natl Cancer Inst. 2003; 95(22):1702–10.
6. Powell IJ. Epidemiology and pathophysiology of prostate cancer in African-American men. J Urol. 2007; 177(2):444–9.
7. Williams H, Powell IJ. Epidemiology, pathology, and genetics of prostate cancer among African Americans compared with other ethnicities. Methods Mol Biol. 2009; 472:439–53.
8. Haas GP, Sakr WA. Epidemiology of prostate cancer. CA Cancer J Clin. 1997; 47(5):273–87.

9. Carter BS y col. Hereditary prostate cancer epidemiologic and clinical features. J. Urol. 1993;150: 797-802.

10. Kote-Jarai Z y col. BRCA2 is a moderate penetrance gene contributing to young-onset prostate cancer: implications for genetic testing in prostate cancer patients. Br J Cancer. 2011; 105(8):1230–4.

11. Sutcliffe S, Platz EA. Inflammation and prostate cancer: a focus on infections. Curr Urol Rep. 2008; 9(3):243–9.

12. Crowe FL y col. Dietary fat intake and risk of prostate cancer in the European Prospective Investigation into Cancer and Nutrition. Am J Clin Nutr. 2008; 87(5):1405–13.

13. Travis RC y col. Serum vitamin D and risk of prostate cancer in a case-control analysis nested within the European Prospective Investigation into Cancer and Nutrition (EPIC). Am J Epidemiol. 2009; 169(10):1223–32.

14. Horwich A y col. ESMO Guidelines Working Group. Prostate cancer: ESMO Clinical Practice Guidelines for diagnosis, treatment and follow-up. Ann Oncol. 2013;24(Suppl 6):vi106–14.

15. Hara R y col. Optimal approach for prostate cancer detection as initial biopsy: prospective randomized study comparing transperineal versus transrectal systematic 12-core biopsy. Urology. 2008; 71(2):191–5.

16. Takenaka A, Hara R, Ishimura T, Fujii T, Jo Y, Nagai A, Fujisawa M. A prospective randomized comparison of diagnostic efficacy between transperineal and transrectal 12-core prostate biopsy. Prostate Cancer Prostatic Dis. 2008; 11(2):134–8.

17. Varma M, Chandra A. ABC of prostate cancer. In: Dasgupta P, Kirby RS, editors. Pathology of prostate cancer. 1st ed. Oxford: Blackwell; 2011.

18. Chen N. & Zhou Q. The evolving Gleason grading system. Chinese Journal of Cancer Research, 2016: 58-64.

19. Epstein JI y col. ISUP Grading Committee. The 2005 international society of urological pathology (ISUP) consensus 22. Conference on Gleason grading of prostatic carcinoma. Am J Surg Pathol. 2005; 29(9):1228–42.

20. Consenso Nacional Inter-Sociedades para el Diagnóstico y Tratamiento del Cáncer de Próstata. Convocadas por la Academia Nacional de Medicina Asociación Argentina de Oncología Clínica, Asociación Médica Argentina, Federación Argentina de Urología, Instituto de Oncología Angel H. Roffo, Sociedad Argentina de Cancerología, Sociedad Argentina de Patología, Sociedad Argentina de Radiología, Sociedad Argentina de Terapia Radiante Oncológica, Sociedad Argentina de Urología - 2016.

21. Partin AW, Kattan MW, Subong EN, et al. Combination of prostate-specific antigen, clinical stage, and Gleason score to predict pathological stage of localized prostate cancer. A multiinstitutional update. JAMA.1997;277: 1445–51.

22. Partin AW, Mangold LA, Lamm DM, et al. Contemporary update of prostate cancer staging nomograms (Partin tables) for the new millennium. Urology. 2001;58:843–8.

23. Stephenson AJ, Scardino PT, Eastham JA, et al. Preoperative nomogram predicting the 10-year probability of prostate cancer recurrence after radical prostatectomy. J Natl Cancer Inst. 2006; 98:715–7.

24. Kattan MW, Wheeler TM, Scardino PT. Postoperative nomogram for disease recurrence after radical prostatectomy for prostate cancer. J Clin Oncol.1999;17:1499-507.

25. Zelefsky MJ y col, editors. Cancer: principles and practice of oncology. 9th ed. Philadelphia: Lippincott Williams & Wilkins; 2011. p. 1220–71.

26. Horwich A y col. ESMO Guidelines Working Group. Prostate cancer: ESMO Clinical Practice Guidelines for diagnosis, treatment and follow-up. Ann Oncol. 2013; 24(Suppl 6):vi106–14.

27. Oesterling JE. Using prostate-specific antigen to eliminate unnecessary diagnostic tests: significant worldwide economic implications. Urology. 1995; 46(3 Suppl A):26–33.

28. Levran Z y col. Are pelvic computed tomography, bone scan and pelvic lymphadenectomy necessary in the staging of prostatic cancer? Br J Urol. 1995; 75(6):778–81.

29. Sobin LH, Gospodariwicz M, Wittekind C, editors. TNM classification of malignant tumors. In: UICC International Union against cancer. 7 edn. Hoboken: Wiley-Blackwell; 2009. P. 243 – 48.

30. D'Amico AV y col. Cancer-specific mortality after surgery or radiation for patients with clinically localized prostate cancer managed during the prostate-specific antigen era. J Clin Oncol. 2003; 21(11):2163–72.

31. D'Amico AV y col. Biochemical outcome after radical prostatectomy, external beam radiation therapy, or interstitial radiation therapy for clinically localized prostate cancer. JAMA. 1998; 280(11):969–74.

32. NICE clinical guidelines. Prostate cancer. 2014.

33. Pondman KM, Fütterer JJ, ten Haken B, et al. MR-guided biopsy of the prostate: an overview of techniques and a systematic review. Eur Urol.2008; 54(3):517–27.

34. Yacoub JH y col. Imaging-guided prostate biopsy: conventional and emerging techniques. Radiographics.2012;32(3):819- 37.

35. Lindisfarne E, Yamamoto H, Acher P, et al. Transperineal sector biopsies of the prostate— addressing uncertainty. Int J Surg. 2011; 9:572.

36. Vyas L, Acher P, Challacombe BJ, et al. Indications, results and safety profile of transperineal sector biopsies of the prostate: a single centre experience of 634 cases. BJU Int. 2014; 114:32–7.

37. Sturch P, Duong K, Kinsella J, et al. V62 Multiparametric MRI–US fusion targeted prostate biopsies with Varian brachytherapy software: precision prostate cancer diagnostics. Eur Urol. 2013; 12(1):eV62–3.

38. Eldred-Evans D, Sturch P, Duong K, et al. Multi-parametric MRI—ultrasound fusion targeted biopsies using varian brachytherapy software: a practical solution to deliver targeted biopsies. Int J Surg. 2013; 11:593.

39. Poon PY, McCallum RW, Henkelman MM, et al. Magnetic resonance imaging of the prostate. Radiology. 1985; 154(1):143–9.

40. Barentsz JO, Richenberg J, Clements R, et al. ESUR prostate MR guidelines 2012. Eur Radiol. 2012; 22(4):746–57.

41. Rouviere O, Hartman RP, Lyonnet D. Prostate MR imaging at high-field strength: evolution or revolution? Eur Radiol. 2006; 16(2):276–84.

42. Turkbey B, Pinto PA, Mani H, et al. Prostate cancer: value of multiparametric MR imaging at 3 T for detection histopathologic correlation. Radiology. 2010; 255(1):89–99.

43. Delongchamps NB, Rouanne M, Flam T, et al. Multiparametric magnetic resonance imaging for the detection and localization of prostate cancer: combination of T2-weighted, dynamic contrast-enhanced and diffusion-weighted imaging. BJU Int. 2011; 107(9):1411–8.

44. Umbehr M, Bachmann LM, Held U, et al. Combined magnetic resonance imaging and magnetic resonance spectroscopy imaging in the diagnosis of prostate cancer: a systematic review and meta-analysis. Eur Urol. 2009; 55(3):575–90.

45. Donati OF, Afaq A, Vargas HA, et al. Prostate MRI: evaluating tumor volume and apparent diffusion coefficient as surrogate biomarkers for predicting tumor gleason score. Clin Cancer Res. 2014; 20(14):3705–11.

46. Hricak H, Dooms GC, Jeffrey RB, et al. Prostatic carcinoma: staging by clinical assessment, CT and MR imaging. Radiology. 1987; 162(2):331–6.

47. Gambhir SS y col. A tabulated summary of the FDG PET literature. J Nucl Med. 2001; 42:1S–93S.

48. Jadvar H. Is there use for FDG-PET in prostate cancer? Semin Nucl Med. 2016; 46:502-506.

49. McCarthy M, Siew T, Campbell A, et al. [18] F-Fluoromethylcholine (FCH) PET imaging in patients with castration-resistant prostate cancer: prospective comparison with standard imaging. Eur J Nucl Med Mol Imaging. 2011; 38:14–22.

50. Kurhanewicz J y col. Three-dimensional H-1 MR spectroscopic imaging of the in situ human prostate with high (0.23–0.7 cm3) spatial resolution. Radiology. 1996; 198:795–805.

51. Schmid DT, John H, Zweifel R, et al. Fluorocholine PET/CT in patients with prostate cancer: initial experience. Radiology. 2005; 235:623–8.

52. Li X, Liu Q, Wang M, et al. C-11 choline PET/CT imaging for differentiating malignant from benign prostate lesions. Clin Nucl Med. 2008; 33:671–6.

53. Beheshti M, Imamovic L, Broinger G, et al. 18F choline PET/CT in the preoperative staging of prostate cancer in patients with intermediate or high risk of extracapsular disease: a prospective study of 130 patients. Radiology. 2010; 254:925–33.

54. Wetter A, Lipponer C, Nensa F, et al. Simultaneous 18F choline positron emission tomography/ magnetic resonance imaging of the prostate: initial results. Investig Radiol. 2013; 48(5):256–62.

55. Contractor K, Challapalli A, Barwick T, et al. Use of [^{11}C]choline PET-CT as a noninvasive method for detecting pelvic lymph node status from prostate cancer and relationship with choline kinase expression. Clin Cancer Res. 2011; 17:7673–83.

56. Schiavina R, Scattoni V, Castellucci P, et al. ^{11}C-choline positron emission tomography/computerized tomography for preoperative lymph-node staging in intermediate-risk and high-risk prostate cancer: comparison with clinical staging nomograms. Eur Urol. 2008; 54:392–401.

57. Husarik DB, Miralbell R, Dubs M, et al. Evaluation of [^{18}F]-choline PET/CT for staging and restaging of prostate cancer. Eur J Nucl Med Mol Imaging. 2008; 35:253–63.

58. Picchio M, Spinapolice EG, Fallanca F, et al. ^{11}C-Choline PET/CT detection of bone metastases in patients with PSA progression after primary treatment for prostate cancer: comparison with bone scintigraphy. Eur J Nucl Med Mol Imaging. 2012; 39:13–26.

59. Beheshti M, Vali R, Waldenberger P, et al. Detection of bone metastases in patients with prostate cancer by 18F fluorocholinea and 18F fluoride PET-CT: a

comparative study. Eur J Nucl Med Mol Imaging. 2008; 35:1766–74.

60. Evangelista L y col. Choline PET or PET/ CT and biochemical relapse of prostate cancer: a systematic review and meta-analysis. Clin Nucl Med. 2013; 38(5):305–14.

61. Beauregard JM, Williams SG y col. Pilot comparison of F-fluorocholine and F-fluorodeoxyglucose PET/CT with conventional imaging in prostate cancer. J Med Imaging Radiat Oncol. 2010; 54:325–32.

62. Beheshti M, Vali R, Waldenberger P, et al. The use of F-18 choline PET in the assessment of bone metastases in prostate cancer: correlation with morphological changes on CT. Mol Imaging Biol. 2009; 11:446–54.

63. Cimitan M, Bortolus R, Morassut S, et al. [18F] fluorocholine PET/CT imaging for the detection of recurrent prostate cancer at PSA relapse: experience in 100 consecutive patients. Eur J Nucl Med Mol Imaging. 2006; 33:1387–98.

64. Heinisch M, Dirisamer A, Loidl W, et al. Positron emission tomography/computed tomography with F-18-fluorocholine for restaging of prostate cancer patients: meaningful at PSA < 5 ng/ml? Mol Imaging Biol. 2006; 8:43–8.

65. Vees H, Buchegger F, Albrecht S, et al. 18F-choline and/or 11C-acetate positron emission tomography: detection of residual or progressive subclinical disease at very low prostatespecific antigen values (<1 ng/mL) after radical prostatectomy. BJU Int. 2007; 99:1415–20.

66. Pelosi E, Arena V, Skanjeti A, et al. Role of whole-body 18F-choline PET/CT in disease detection in patients with biochemical relapse after radical treatment for prostate cancer. Radiol Med. 2008; 113:895–904.

67. Detti B, Scoccianti S, Franceschini D, et al. Predictive factors of [18F]-Choline PET/CT in 170 patients with increasing PSA after primary radical treatment. J Cancer Res Clin Oncol. 2013; 139:521–8.

68. Schwarzenbock S, Sachs D, Souvatzoglou M, et al. [^{11}C] choline as a pharmacodynamic marker for docetaxel therapy]. Nuklearmedizin. 2013; 52(4):141–7.

69. Oyama N y col. Monitoring of therapy in androgendependent prostate tumor model by measuring tumor proliferation. J Nucl Med. 2004; 45:519–25.

70. Breeuwsma AJ y col. Correlation of [11C] choline PET-CT with time to treatment and disease-specific survival in men with recurrent prostate cancer after radical prostatectomy. Q J Nucl Med Mol Imaging. 2012; 56(5):440–6.

71. Reske SN, Moritz S, Kull T. [^{11}C] Choline-PET/CT for outcome prediction of salvage radiotherapy of local relapsing prostate carcinoma. Q J Nucl Med Mol Imaging. 2012; 56(5):430–9.

72. Pinkawa M, Piroth MD, et al. Dose-escalation using intensity-modulated radiotherapy for prostate cancer - evaluation of quality of life with and without ^{18}Fcholine PET-CT detected simultaneous integrated boost. Radiat Oncol (London, England). 2012; 7:14.

73. Vees H, Steiner C, Dipasquale G, et al. Target volume definition in high-risk prostate cancer patients using sentinel node SPECT/CT and 18 F-choline PET/CT. Radiat Oncol. 2012; 7:134.

74. Silver DA ycol. Prostate-specific membrane antigen expression in normal and malignant human tissues. Clin Cancer Res. 1997;3:81–5

75. Bostwick DG y col. Prostate specific membrane antigen expression in prostatic intraepithelial neoplasia and adenocarcinoma: a study of 184 cases. Cancer. 1998;82:2256–61.

76. Mannweiler S y col. Heterogeneity of prostate-specific membrane antigen (PSMA) expression in prostate carcinoma with distant metastasis. Pathol Oncol Res. 2009;15:167–72.

77. Ghosh A, Heston WD. Tumor target prostate specific membrane antigen (PSMA) and its regulation in prostate cancer. J Cell Biochem. 2004;91:528–39.

78. Ross JS, et al. Correlation of primary tumor prostate-specific membrane antigen expression with disease recurrence in prostate cancer. Clin Cancer Res. 2003;9:6357–62.

79. Banerjee SR, et al. 68Ga-labeled inhibitors of prostate-specific membrane antigen (PSMA) for imaging prostate cancer. J Med Chem. 2010;53:5333–41.

80. Eder M, Schafer M, et al. 68Ga-complex lipophilicity and the targeting property of a urea-based PSMA inhibitor for PET imaging. Bioconjug Chem. 2012;23:688–97.

81. Afshar-Oromieh A, Malcher A, et al. PET imaging with a [68Ga]gallium-labelled PSMA ligand for the diagnosis of prostate cancer: biodistribution in humans and first evaluation of tumour lesions. Eur J Nucl Med Mol Imaging. 2013;40:486–95.

82. Afshar-Oromieh A, et al. The Theranostic PSMA ligand PSMA-617 in the diagnosis of prostate cancer by PET/CT: biodistribution in humans, radiation dosimetry, and first evaluation of tumor lesions. J Nucl Med. 2015;56:1697–705.

83. Herrmann K, et al. Biodistribution and radiation dosimetry for a probe targeting prostate-specific membrane antigen for imaging and therapy. J Nucl Med. 2015;56:855–61.

84. Busemann Sokole E, Plachcinska A, Britten A. Acceptance testing for nuclear medicine instrumentation. Eur J Nucl Med Mol Imaging. 2010;37:672–81.

85. Thie JA. Understanding the standardized uptake value, its methods, and implications for usage. J Nucl Med. 2004;45:1431–4.

86. Boellaard R, et al. FDG PET/CT: EANM procedure guidelines for tumour imaging: version 2.0. Eur J Nucl Med Mol Imaging. 2015;42:328–54.

87. Perera M, et al. Sensitivity, specificity, and predictors of positive 68Gaprostate-specific membrane antigen positron emission tomography in advanced prostate cancer: a systematic review and meta-analysis. Eur Urol. 2016;70:926–37.

88. Eiber M, et al. Evaluation of hybrid (6)(8)Ga-PSMA ligand PET/CT in 248 patients with biochemical recurrence after radical prostatectomy. J Nucl Med. 2015;56:668–74.

89. Ceci F, et al. (68)Ga-PSMA PET/CT for restaging recurrent prostate cancer: which factors are associated with PET/CT detection rate? Eur J Nucl Med Mol Imaging. 2015;42: 1284–94.

90. Rauscher I, y col. (68)Ga-PSMA ligand PET/CT in patients with prostate cancer: How we review and report. Cancer Imaging. 2016;16:14.

91. Afshar-Oromieh A, et al. Comparison of PET imaging with a (68)Galabelled PSMA ligand and (18) F-choline-based PET/CT for the diagnosis of recurrent prostate cancer. Eur J Nucl Med Mol Imaging. 2014;41:11–20.

92. Afshar-Oromieh A, Avtzi E, et al. The diagnostic value of PET/CT imaging with the (68)Ga-labelled PSMA ligand HBED-CC in the diagnosis of recurrent prostate cancer. Eur J Nucl Med Mol Imaging. 2015;42: 197–209.

93. Morigi JJ, et al. Prospective comparison of 18F-Fluoromethylcholine versus 68Ga-PSMA PET/CT in prostate cancer patients who have rising PSA after curative treatment and are being considered for targeted therapy. J Nucl Med. 2015;56:1185–90.

94. Verburg FA, et al. Extent of disease in recurrent prostate cancer determined by [(68) Ga] PSMA-HBED-CC PET/CT in relation to PSA levels, PSA doubling time and Gleason score. Eur J Nucl Med Mol Imaging. 2016;43:397–403.

95. Maurer T, et al. Diagnostic efficacy of (68)gallium-PSMA positron emission tomography compared to conventional imaging for lymph node staging of 130 consecutive patients with intermediate to high risk prostate cancer. J Urol. 2016;195:1436–43.

96. Herlemann A, et al. Ga-PSMA positron emission tomography/computed tomography provides accurate staging of lymph node regions prior to lymph node dissection in patients with prostate cancer. Eur Urol. 2016;70:553–7.

97. Eiber M, et al. Simultaneous 68Ga-PSMA HBED-CC PET/ MRI improves the localization of primary prostate cancer. Eur Urol. 2016;70:829–36.

98. Budaus L, et al. Initial experience of (68)Ga-PSMA PET/CT imaging in high-risk prostate cancer patients prior to radical prostatectomy. Eur Urol. 2016;69:393–6.

99. Sawicki LM, et al. Diagnostic potential of PET/CT using a 68Ga-labelled prostate-specific membrane antigen ligand in whole-body staging of renal cell carcinoma: initial experience. Eur J Nucl Med Mol Imaging. 2017;44:102–7.

100. Verburg FA, Krohn T, y col. First evidence of PSMA expression in differentiated thyroid cancer using [(6)(8)Ga]PSMA-HBED-CC PET/CT. Eur J Nucl Med Mol Imaging. 2015;42:1622–3.

101. Demirci E, Ocak M, et al. (68)Ga-PSMA PET/CT imaging of metastatic clear cell renal cell carcinoma. Eur J Nucl Med Mol Imaging. 2014;41:1461–2.

102. Chang SS, O'Keefe DS, y col. Prostate-specific membrane antigen is produced in tumorassociated neovasculature. Clin Cancer Res. 1999;5:2674–81.

103. Chang SS y col. five different anti-prostate-specific membrane antigen (PSMA) antibodies confirm PSMA expression in tumor-associated neovasculature. Cancer Res. 1999; 59:3192–8.

104. Krohn T, Verburg FA, Pufe T, et al. [(68)Ga]PSMA-HBED uptake mimicking lymph node metastasis in coeliac ganglia: an important pitfall in clinical practice. Eur J Nucl Med Mol Imaging. 2015;42:210–4.

105. Artigas C, Alexiou J, et al. Paget bone disease demonstrated on (68)Ga-PSMA ligand PET/CT. Eur J Nucl Med Mol Imaging. 2016; 43:195–6.

106. Pyka T, Okamoto S, Dahlbender M, et al. Comparison of bone scintigraphy and 68Ga-PSMA PET for skeletal staging in prostate cancer. Eur J Nucl Med Mol Imaging. 2016;43:2114–21.

107. Afshar-Oromieh A, Zechmann CM, Malcher A, et al. Comparison of PET imaging with a Ga-68-labelled PSMA ligand and F-18-choline-based PET/CT for the diagnosis of recurrent prostate cancer. Eur J Nucl Med Mol Imaging. 2014; 41:11–20.

108. Rahbar K, Schmidt M, Heinzel A, et al. Response and tolerability of a single dose of 177LuPSMA-617 in patients with metastatic castration-resistant prostate cancer: a multicenter retrospective analysis. J Nucl Med. 2016;57: 1334–8.

109. Hijazi S, Meller B, Leitsmann C, et al. Pelvic lymph node dissection for nodal oligometastatic prostate cancer detected by 68Ga-PSMA-positron emission tomography/ computerized tomography. Prostate. 2015;75:1934–40.

110. Baum RP, et al. 177Lu-labeled prostate-specific membrane antigen radioligand therapy of metastatic castration-resistant prostate cancer: safety and efficacy. J Nucl Med. 2016;57:1006–13.

111. Heck MM, et al. Systemic radioligand therapy with (177)Lu labeled prostate specific membrane antigen ligand for imaging and therapy in patients with metastatic castration resistant prostate cancer. J Urol. 2016;196:382–91.

112. Ahmadzadehfar H, et al. Therapeutic response and side effects of repeated radioligand therapy with 177Lu-PSMA-DKFZ-617 of castrate-resistant metastatic prostate cancer. Oncotarget. 2016;7: 12477–88.

113. Laidler P y col. Expression of prostate specific membrane antigen in androgen-independent prostate cancer cell line PC-3. Arch Biochem Biophys. 2005;435:1–14.

114. Parimi V y col. Neuroendocrine differentiation of prostate cancer: a review. Am J Clin Exp Urol. 2014;2: 273–85.

115. Yuan TC, Veeramani S, Lin MF. Neuroendocrine-like prostate cancer cells: neuroendocrine transdifferentiation of prostate adenocarcinoma cells. Endocr Relat Cancer. 2007; 14:531–47.

116. Eiber M, et al. Simultaneous 68Ga-PSMA HBED-CC PET/ MRI improves the localization of primary prostate cancer. Eur Urol. 2016;70:829–36.

117. Giesel FL, et al. Intra-individual comparison of Ga-PSMA-11-PET/ CT and multi-parametric MR for imaging of primary prostate cancer. Eur J Nucl Med Mol Imaging. 2016;43:1400–6

118. Ahmadzadehfar H y col. 68Ga-PSMA-11 PET represents the Tumoricidal effect of 223Ra in a patient with castrate-resistant metastatic prostate cancer. Clin Nucl Med. 2016;41:695–6.

119. Barrett JA, et al. First-in-man evaluation of two high-affinity psma-avid small molecules for imaging prostate cancer. J Nucl Med. 2013;54:380–7.

120. Shoup TM, Olson J, Hoffman JM, et al. Synthesis and eva-luation of [^{18}F] 1-amino-3-fluorocyclobutane-1carboxylic acid to image brain tumors. J Nucl Med.1999; 40: 331-338.

121. Okudara H, Shikano N, Nishii R, et al. Putative transport mechanism and intracellular fate of trans-1amino 3 ^{18}F fluorocyclobutanecarboxylic acid in human prostate cancer. J Nucl Med. 2011; 52:822-829.

122. Segawa A, Nagamori S y col. L-type amino acid transporter 1 expression is highly correlated with Gleason score in prostate cancer. Mol Clin Oncol. 2013;1:274-280.

123. Shoup TM, Olson J, Hoffman JM, et al. Synthesis and evaluation of ^{18}F 1-amino-3-fluorocyclobutane-1-carboxylic acid to image brain tumors. J Nucl Med. 1999; 40:331-338.

124. Schuster DM, Votaw JR, Nieh PT, et al. Initial experience with the radiotracer anti-1-amino-3-^{18}F-fluorocyclobutane-1-carboxylic acid with PET/CT in prostate cancer. J Nucl Med. 2007; 48: 56-63.

125. BachGansmo T, Nanni C, Nieh PT, et al. Multisite experience of the safety, detection rate and diagnostic performance of fluciclovine (^{18}F) positron emission tomography/computerized tomography imaging in the staging of biochemically recurrent prostate cancer. J Urol. 2017; 197:676-683.

126. Odewole OA, Tade FI, Nieh PT, et al. Recurrent prostate cancer detection with anti-3-[^{18}F]FACBC PET/CT: comparison with CT. Eur J Nucl Med Mol Imaging. 2016; 43:1773-1783.

127. Inoue Y, Asano Y, Satoh T, et al. Phase IIa clinical trial of trans-1-amino-3-^{18}F-fluoro-cyclobutane carboxylic acid in metastatic prostate cancer. Asia Ocean J Nucl Med Biol. 2014; 2:87-94.

128. Schuster DM, Nieh PT, Jani AB, et al. Anti-3-[^{18}F] FACBC positron emission tomography/computerized tomography and ^{111}In-capromab pendetide single photon emission computerized tomography-computerized tomography for recurrent prostate carcinoma: results of a prospective clinical trial. J Urol. 2014;191:1446-1453.

129. Afshar-Oromieh A, Babich JW, Kratochwil C, et al. The rise of PSMA ligands for diagnosis and therapy of prostate cancer. J Nucl Med. 2016; 57:79S-89S.

130. Calais J, Fendler WP, Herrmann K y col. Head-to-head comparison of ^{68}Ga-PSMA-11 PET/CT and ^{18}F-fluciclovine PET/CT in a case series of 10 patients with prostate cancer recurrence. J Nucl Med. December 14, 2017.

131. Jani AB, Schreibmann E, Rossi PJ, et al. Impact of ^{18}F-fluciclovine PET on target volume definition for postprostatectomy salvage radiotherapy: initial findings from a randomized trial. J Nucl Med. 2017; 58:412-418.

132. Schreib-mann E y col. Image guided planning for prostate carcinomas with incorporation of anti-3-^{18}F-FACBC (fluciclovine) positron emission tomography: workflow and initial findings from a randomized trial. Int J Radiat Oncol Biol Phys. 2016; 96:206-213.

133. Castellucci P, Jadvar H. PET/CT in prostate cancer: non-choline radiopharmaceuticals. Q J Nucl Med Mol Imaging. 2012; 56:367–74.

134. Nanni C, Schiavina R, Boschi S, et al. Comparison of 18F-FACBC and 11C-choline PET/CT in patients with radically treated prostate cancer and biochemical relapse: preliminary results. Eur J Nucl Med Mol Imaging. 2013; 40:S11–7.

135. National Collaborating Centre for Cancer. Prostate Cancer: diagnosis and treatment: Clinical Guideline. National Institute for Health and Care Excellence; 2014.

136. Draisma G, et al. Lead times and overdetection due to prostate-specific antigen screening: estimates from the European Randomized Study of Screening for Prostate Cancer. J Natl Cancer Inst. 2003; 95(12):868–78.

137. Klotz L y col. Clinical results of long-term follow-up of a large, active surveillance cohort with localized prostate cancer. J Clin Oncol. 2010; 28(1):126–31.

138. Selvadurai ED, et al. Medium-term outcomes of active surveillance for localised prostate cancer. Eur Urol. 2013; 64(6):981–7.

139. Lei JH, Liu LR, et al. Systematic review and meta-analysis of the survival outcomes of first-line treatment options in high-risk prostate cancer. Sci Rep. 2014; 5:7713.

140. Nilsson S, Norlén BJ, Widmark A. A systematic overview of radiation therapy effects in prostate cancer. Acta Oncol. 2004;43(4):316–81.

141. Mottet N, Bastian P, Bellmunt J, et al. European Association of Urology. Guidelines on prostate cancer. 2014.

142. Denham JW, et al. Short-term neoadjuvant androgen deprivation and radiotherapy for locally advanced prostate cancer: 10-year data from the TROG 96.01 randomised trial. Lancet Oncol. 2011; 12(5):451–9.

143. Roach M, et al. Short-term neoadjuvant androgen deprivation therapy and external-beam radiotherapy for locally advanced prostate cancer: long-term results of RTOG 8610. J Clin Oncol. 2008; 26(4):585–91.

144. Bolla M, et al. Duration of androgen suppression in the treatment of prostate cancer. N Engl J Med. 2009; 360(24):2516–27.

145. Pilepich MV, et al. Androgen suppression adjuvant to definitive radiotherapy in prostate carcinoma—long-term results of phase III RTOG 85–31. Int J Radiat Oncol Biol Phys. 2005; 61(5):1285–90.

146. Horwitz EM, et al. Ten-year follow-up of radiation therapy oncology group protocol 92–02: a phase III trial of the duration of elective androgen deprivation in locally advanced prostate cancer. J Clin Oncol. 2008; 26(15):2497–504.

147. Swanson G, et al. Update of SWOG 8794: adjuvant radiotherapy for pT3 prostate cancer improves metastasis free survival. Int J Radiat Oncol Biol Phys. 2008; 72(1):S31.

148. Bolla M, van Poppel H, Tombal B, et al. Postoperative radiotherapy after radical prostatectomy for high-risk prostate cancer: long-term results of a randomised controlled trial (EORTC trial 22911). Lancet. 2012; 380(9858):2018–27.

149. Ohri N, Dicker AP, Showalter TN. Late toxicity rates following definitive radiotherapy for prostate cancer. Can J Urol. 2012;19: 6373–80.

150. Viani GA, Stefano EJ, Afonso SL. Higher-than-conventional radiation doses in localized prostate cancer treatment: a meta-analysis of randomized, controlled trials. Int J Radiat Oncol Biol Phys. 2009; 74:1405–18.

151. Bentzen SM, Gregoire V. Molecular imaging-based dose painting: a novel paradigm for radiation therapy prescription. Semin Radiat Oncol. 2011; 21:101–10.

152. Van Lin EN, Futterer JJ, Heijmink SW, et al. IMRT boost dose planning on dominant intraprostatic lesions: gold marker-based three-dimensional fusion of CT with dynamic contrast-enhanced and 1H-spectroscopic MRI. Int J Radiat Oncol Biol Phys. 2006; 65:291–303.

153. Pinkawa M y col. Dose-escalation using intensity-modulated radiotherapy for prostate cancer - evaluation of quality of life with and without ^{18}F choline PET-CT detected simultaneous integrated boost. Radiat Oncol (London, England). 2012; 7:14.

154. Chang JH y col. Intensity modulated radiation therapy dose painting for localized prostate cancer using ^{11}C-choline positron emission tomography scans. Int J Radiat Oncol Biol Phys.2012; 83:e691–6.

155. Feng Y, y col. Identifying the dominant prostate cancer focal lesion using image analysis and planning of a simultaneous integrated stereotactic boost. Acta Oncol (Stockholm, Sweden).2015; 54:1543–50.

156. Grimm P y col. Comparative analysis of prostate-specific antigen free survival outcomes for patients with low, intermediate and high risk prostate cancer treatment by radical therapy. Results from the Prostate Cancer Results Study Group. BJU Int. 2012; 109(s1):22–9.

157. British Uro-Oncology Group. British Association of Urological Surgeons (BAUS) Section of Oncology. Multidisciplinary Team (MDT) guidance for managing prostate cancer; 2013.

158. Hoskin PJ y col. High dose rate brachytherapy in combination with external beam radiotherapy in the radical treatment of prostate cancer: initial results of a randomised phase three trial. Radiother Oncol. 2007; 84(2):114–20.

159. Martinez AA y col. Dose escalation improves cancer-related events at 10 years for intermediate-and high-risk prostate cancer patients treated with hypofractionated high-dose-rate boost and external beam radiotherapy. Int J Radiat Oncol Biol Phys. 2011; 79(2):363–70.

160. Bill-Axelson A, et al. Radical prostatectomy versus watchful waiting in early prostate cancer. N Engl J Med. 2011; 364(18):1708–17.

161. Wilt TJ, et al. Radical prostatectomy versus observation for localized prostate cancer. N Engl J Med. 2012; 367(3):203–13.

162. Vickers AJ y col. The surgical learning curve for laparoscopic radical prostatectomy: a retrospective cohort study. Lancet Oncol. 2009; 10(5):475–80.

163. Van Poppel H, Joniau S. An analysis of radical prostatectomy in advanced stage and highgrade prostate cancer. Eur Urol. 2008; 53(2):253–9.

164. Makarov DV, et al. Updated nomogram to predict pathologic stage of prostate cancer given prostate-specific antigen level, Management of Prostate Cancer clinical stage, and biopsy Gleason score (Partin tables) based on cases from 2000 to 2005.Urology. 2007; 69(6):1095–101.

165. Briganti A, et al. Updated nomogram predicting lymph node invasion in patients with prostate cancer undergoing extended pelvic lymph node dissection: the essential importance of percentage of positive cores. Eur Urol. 2012; 61(3):480–7.

166. British Uro-Oncology Group. British Association of Urological Surgeons (BAUS) Section of Oncology. Multidisciplinary Team (MDT) guidance for managing prostate cancer; 2013.

167. Sweeney et al. Chemohormonal therapy in metastatic hormone sensitive prostate cancer. NEJM. 2015; 373:737–46.

168. James et al. Addition of docetaxel, zoledronic acid, or both to first-line long-term hormone therapy in prostate cancer. Lancet. 2016; 387:1163–77.

169. Venkitaraman R, y col. Efficacy of low-dose dexamethasone in castration-refractory prostate cancer. BJU Int. 2008; 101(4):440–3.

170. Venkitaraman R y col. A randomized phase II trial of dexamethasone versus prednisolone as a secondary hormonal therapy in CRPC. ASCO—Genitourinary Cancers Symposium. JClin Oncol. 2013; 2013(Suppl 6):abst 123.

171. Berthold DR y col.Docetaxel plus prednisone or mitoxantrone plus prednisone for advanced prostate cancer: updated survival in the TAX 327 study. J Clin Oncol. 2008; 26(2):242–5.

172. De Bono J y col. Cabazitaxel or mitoxantrone with prednisone in patients with metastatic castration-resistant prostate cancer (mCRPC) previously treated with docetaxel: final results of a multinational phase III trial (TROPIC). J Clin Oncol. 2010; 28(7s):4508.

173. Fizazi K y col. Abiraterone acetate for treatment of metastatic castration-resistant prostate cancer: final overall survival analysis of the COU-AA-301 randomised, double-blind, placebo-controlled phase 3 study. Lancet Oncol. 2012;13(10):983–92.

174. Rathkopf D, et al. Updated interim analysis (IA) of COU-AA-302, a randomized phase III study of abiraterone acetate (AA) in patients (pts) with metastatic castration-resistant prostate cancer (mCRPC) without prior chemotherapy. ASCO—Genitourinary Cancers Symposium. J Clin Oncol.2013;(Suppl 6): abstr 5.

175. Cabot RC y col., Increased survival with enzalutamide in prostate cancer after chemotherapy. N Engl J Med. 2012; 367(13):1187–97.

176. Beer T y col. Enzalutamide in men with chemotherapy naive metastatic prostate cancer (mCRPC): results of phase III PREVAIL study. ASCO-Genitourinary Cancers Symposium: J Clin Oncol. 2014.

177. Seidenfeld J y col. Singletherapy androgen suppression in men with advanced prostate cancer: a systematic review and meta-analysis. Ann Intern Med. 2000; 132(7):566–77.

178. Saad F, Gleason DM y col. A randomized, placebo-controlled trial of zoledronic acid in patients with hormone-refractory metastatic prostate carcinoma. J Natl Cancer Inst. 2002; 94(19):1458–68.

179. Fizazi K, Carducci M y col. Denosumab versus zoledronic acid for treatment of bone metastases in men with castration-resistant prostate cancer: a randomised, double-blind study. Lancet. 2011; 377(9768):813–22.

180. Nilsson S, Larsen RH, Fosså SD y col. First clinical experience with alpha-emitting radium-223 in the treatment of skeletal me-tastases. Clin Cancer Res Off J Am Assoc Cancer Res. 2005; 12: 4451–9.

181. Abi-Ghanem AS, McGrath MA, Jacene HA. Radionuclide therapy for osseous metastases in prostate cancer. Semin Nucl Med. 2015;1:66–80.

182. NCCN Guidelines on Prostate Cancer versión 2. 2017 [consultado 15 Ene 2018]. Disponible en: https://www.nccn.org/store/login/login.aspx?ReturnURL=https://www.nccn.org/professionals/physiciangls/pdf/prostate.pdf.

183. Parker C, Nilsson S, et al. Alpha emitter radium-223 and survival in metastatic prostate cancer. N Engl J Med. 2013; 369(3):213–23.

184. Saad F, Carles J, Gillessen S, et al. Radium223 and concomitant therapies in patients with metastatic castration-resistant prostate cancer: an international, early access, open-label, single-arm phase 3 b trial. Lancet Oncol. 2016;9:1306–16.

185. Morris MJ, Higano CS, Scher HI. Effects of radium-223 dichloride with docetaxel versus docetaxel on prostate-specific antigen and bone alkaline phosphatase in patients with castration-resistant prostate cancer and bone metastases A phase 1/2a clinical trial. J Clin Oncol. 2015; 33(5s).

186. Maresca KP, et al. A series of halogenated heterodimeric inhibitors of prostate specific membrane antigen (PSMA) as radiolabeled probes for targeting prostate cancer. J Med Chem. 2009;52: 347–57.

187. Hillier SM, Maresca KP y col. 99mTc-labeled small-molecule inhibitors of prostate-specific membrane antigen for molecular imaging of prostate cancer. J Nucl Med. 2013;54:1369–76.

188. Barrett JA, Coleman RE y col. First-in-man evaluation of two high-affinity psma-avid small molecules for imaging prostate cancer. J Nucl Med. 2013;54:380–7.

189. Zechmann CM, Afshar-Oromieh A y col. Radiation dosimetry and first therapy results with a ^{123}I/^{131}I-labeled small molecule (MIP-1095) targeting PSMA for prostate cancer therapy. Eur J Nucl Med Mol Imaging. 2014;41:1280–92.

190. Benesova M y col. Preclinical evaluation of a tailor-made dota-conjugated psma inhibitor with optimized linker moiety for imaging and endoradiotherapy of prostate cancer. J Nucl Med. 2015;56:914–20.

191. Kratochwil C, et al. [^{177}Lu] Lutetium-labelled PSMA ligand-induced remission in a patient with metastatic prostate cancer. Eur J Nucl Med Mol Imaging. 2015;42:987–8.

192. McDevitt MR, Barendswaard E, Ma D, et al. An alpha-particle emitting antibody (^{213}Bi-J591) for radioimmunotherapy of prostate cancer. Cancer Res. 2000; 60: 6095- 6100.

193. Ballangrud AM, Yang WH, Charlton DE, et al. Response of LNCaP spheroids after treatment with an alpha-particle emitter (^{213}Bi)-labeled anti-prostate-specific membrane antigen antibody (J591). Cancer Res. 2001;61:2008-2014.

194. Li Y, Tian Z, y col. In vitro and preclinical targeted alpha therapy of human prostate cancer with Bi-213 labeled J591 antibody against the prostate specific membrane antigen. Prostate Cancer Prostatic Dis. 2002;5:36-46.

195. Kiess AP, Minn I, Vaidyanathan G, et al. (2S)-2-(3-(1-Carboxy-5-(4-211AtAstatobenzamido)Pentyl)Ureido)-Pentanedioic acid for PSMA-targeted α-particle radiopharmaceutical therapy. J Nucl Med. 2016;57:1569-1575.

196. Nonnekens J, Chatalic KL, et al. 213Bi-Labeled prostate-specific membrane antigen-targeting agents induce DNA double-strand breaks in prostate cancer xenografts. Cancer Biother Radiopharm. 2017;32:67-73

197. Rathke H, Giesel FL, Flechsig P, et al. Repeated Lu^{177}-PSMA-617 radioligand therapy using treatment activities up to 9.3 GBq. J Nucl Med. 2017; 59(3): 459-465.

198. Kratochwil C, Bruchertseifer F, Giesel FL, et al. ^{223}Ac-PSMA-617 for PSMA-targeted α- radiation therapy of metastatic castration-resistant prostate cancer. J Nucl Med. 2016; 57:1941-1944.

199. Bruchertseifer F, Rathke H, et al. Targeted alpha therapy of mCRPC with ^{223}Actinium-PSMA-617: Dosimetry estimate and empirical dose finding. J Nucl Med. 2017;58:1624-1631.

200. Kratochwil C, Bruchertseifer F, Rathke H, et al. Targeted α-Therapy of Metastatic Castration-Resistant Prostate Cancer with 225Ac-PSMA-617: Swimmer-Plot Analysis Suggests Efficacy Regarding Duration of Tumor Control. J Nucl Med. 2018; 59(5): 795-802.

201. Delker A, Fendler WP, Kratochwil C, et al. Dosimetry for ^{177}Lu-DKFZ-PSMA-617: A new radiopharmaceutical for the treatment of metastatic prostate cancer. Eur J Nucl Med Mol Imaging 2016; 43: 42–51.